

부신기능 저하증을 동반한 전이성 부신암 1례

계명대학교 의과대학 내과학교실, 광병원 내과 *

도주호 · 류성열 · 황준영 · 정재진* · 이동욱 · 이상준 · 권기영 · 이인규

A Case of Metastatic Adrenal Cancer with Adrenal Insufficiency

Ju Ho Do, M.D., Sung Yeal Ryu, M.D., Jun Young Hwang, M.D.,
Jae Jin Jung, M.D*, Dong Wook Lee, M.D., Sang Jun Lee, M.D.,
Ki Young Kwon, M.D. and In Kyu Lee, M.D.

*Department of Internal Medicine, Keimyung University School of Medicine, Taegu and
Department of Internal Medicine, Kwak Hospital *, Taegu, Korea*

=Abstract=

Adrenal insufficiency is caused by destruction of the adrenal cortex, deficient pituitary ACTH secretion, or deficient hypothalamic secretion of corticotropin releasing hormone. The prominent symptoms are weakness, fatigue, weight loss, and gastrointestinal complaints, but these symptoms are common to many other diseases. Thus, the diagnosis of adrenal insufficiency needs the exception of other diseases. Primary adrenal insufficiency comes from autoimmune disease, granulomatous disease, metastatic malignancies such as lung and breast carcinoma, hemorrhagic infarction associated with anticoagulant therapy or meningococemia, and rare hereditary diseases. In this paper, we present a case of lung cancer with adrenal metastasis which causes adrenal insufficiency. The patient was treated with chemotherapy and steroid replacement therapy successfully.

Key words : Adrenal insufficiency, Metastatic adrenal cancer

서 론

부신기능 저하증은 크게 일차성으로 부신자체가 파괴되는 경우 또는 이차성으로 시상하부에서의 부신피질 자극호르몬(adrenocorticotrophin) 분비능의 감소에 의한 것으로 나눌수 있다. 일차성 부신기능 저하증 혹은 에디슨병(Addison's disease)은 자가면역 질환, 결핵, 히스토플라스마증(Histoplasmosis)과 같은 육아종성 질환, 폐암과 유방암 등 종양에 의한 전이암, 항응고제 치료에 연관된 출혈, 수막구균혈증(meningococemia) 및 기타 희귀한 유전성 질환에 의해 올수 있다 (Oelkers, 1996). 그 결과로 부신피질에서 분비되는 당질코르티코이드(glucocorticoid), 무기질코르티코이드(mineralocorticoid), 그리고 남성호르몬(androgen)의 분비 부족을 초래한다. 임상증상은 부신 피질의 90%이상이 파괴되었을 때 나타난다. 당질코르티코이드의 결핍에 의하여 위장관 증상, 비정상적인 당 대사를 가져올 수 있으며, 무기질코르티코이드 결핍에 의하여 신장의 칼륨과 수소이온의 분비 감소, 나트륨 저류 감소, 체액량 감소, 저혈압, 탈수 소견, 그리고 전해질 이상을 초래한다 (Stockigt *et al.*, 1979; Leslie *et al.*, 1983; Oelkers, 1996). 이와 같이 이들 호르몬의 결핍에 의한 증상은 대부분 비특이적인 전신증상으로 시작되며, 심한 피로감, 저혈압, 전해질이상 등의 소견이 보이면 발병을 의심해야 한다. 전이성 부신종양의 1차 병소는 폐암과 유방암으로 알려져 있다. Masahiko 등(1994)의 보고에 의하면, 폐암 환자 사망자의 17%-57%에서 부신피질이 동반되어 있었고, Karolyi (1990)에 의하면, 부신 전이는 중격동 림프선을 연결하는 림프 전이에 의하며, 혈액성 전이가 이후에 뒤따라오게 된다고 한다.

저자들은 만성피로, 식욕부진 및 체중감소를 주소로 내원한 44세의 부신기능 저하증을 나타내는 남자 환자에서 폐암의 부신피질 전이로 인한 부신기능 저하증을 보인 1례를 경험하였기에 문헌고찰과 함께 보고 하고자 한다.

증 례

환자 : 도 O O, 44세, 남자

주소 : 체중 감소

현병력:

20년간 하루1갑 정도의 흡연자로서, 2개월 전부터 식욕부진과 좌측 요부 통증이 있었으며, 이후 한달 동안 약 15 Kg의 체중감소가 동반되었고, 식욕부진, 만성 피로가 지속된채 내원하였다.

과거력 : 특이 사항 없음.

가족력 : 특이 사항 없음.

진찰 소견 :

입원 당시 혈압은 110/70 mmHg, 맥박수는 분당 74회, 호흡수는 분당 19회, 체온은 36.3°C 이었다. 의식은 명료하였으며, 경부 림프절이나 종괴는 관찰되지 않았다. 흉부 청진상 호흡음 이상은 없었으며, 복부 촉진상 간이나 비장은 만져지지 않았고 사지에 청색증이나 곤봉지는 관찰되지 않았으나 입술과 손에서 색소 과다 침착 소견을 발견할 수 있었다(Fig. 1.).

검사실 소견 :

입원 당시 말초 혈액 검사상 백혈구 10,180/mm³(다형핵 백혈구 84.6%, 림프구 8.0%, 단핵구 4.4%), 혈색소 11.9 gm/dL, 혈소판 370,000/mm³ 이었고, 혈

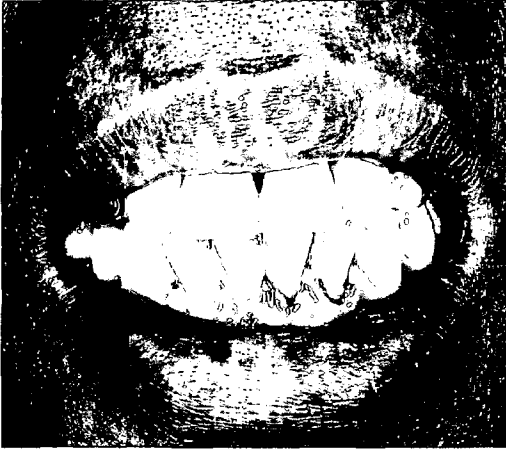


Fig. 1. The lips show hyperpigmentation.

청 생화학검사와 혈청 전해질검사 및 소변 검사는 정상이었다. 종양 표지자 암배아성항원(carcinoembryogenic antigen) 수치는 128.02로 증가되어 있었다. 호르몬 검사상 부신피질 자극호르몬과 부신피질 호르몬의 기초량은 각각 $24.9\mu\text{g/dL}$ 와 $16.22\mu\text{g/dL}$ 로 정상 수치이었으나, 부신피질 자극 호르몬 자극 검사에서 부신피질 호르몬 기초 $13.82\mu\text{g/dL}$, 30분 경과시 $16.64\mu\text{g/dL}$, 60분 경과시 $17.40\mu\text{g/dL}$ 로 반응이 둔화되어 있었다. 혈중 레닌 수치는 3.41 ng/ml/hr , 알도스테론은 91.59 pg/ml 로 정상이었다.

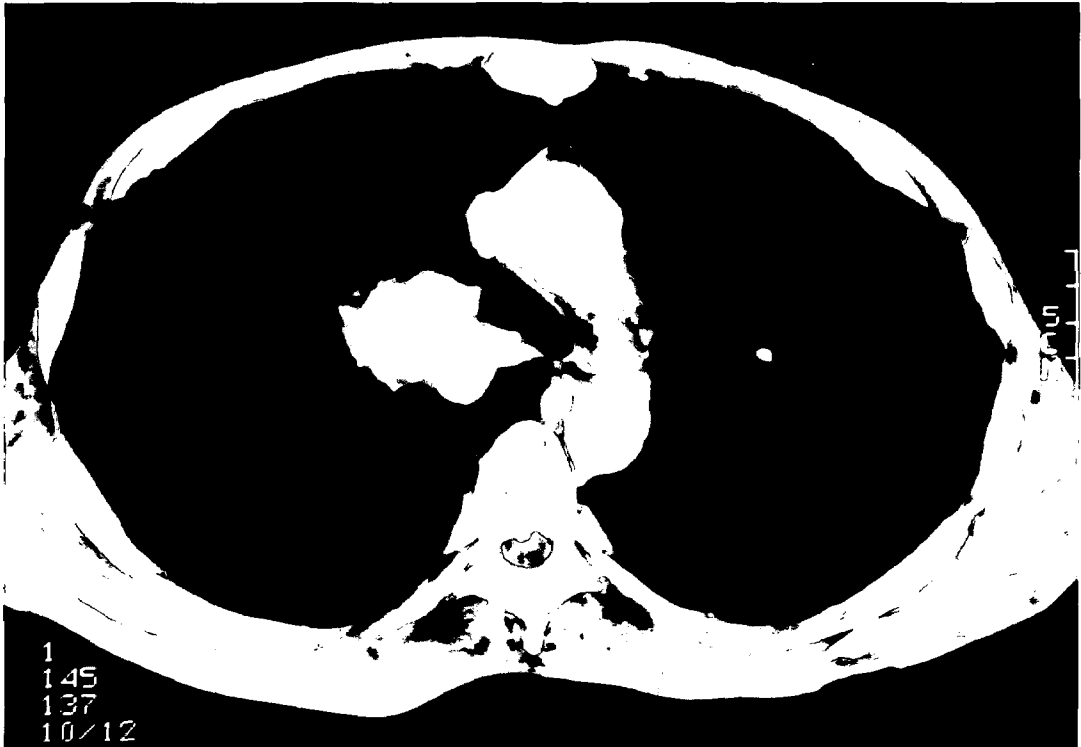


Fig 2. Chest CT scan demonstrates lung mass in the superior segment of right upper lobe.

방사선 소견 :

단순 흉부 X-선 촬영에서 우측 폐문부에 경계가 불분명한 종괴양 음영의 증가가 있었다. 고해상도 흉부 전산화 단층 촬영상 우측 상엽 상분절에 3×4.5×3 cm 크기의 불분명한 경계를 가지는 종괴가 있었고, 이 종괴는 우측 주 기관지에 붙어있어 침습(invasion)의 가능성이 있었으며, 또한 양측 폐야에서 늑막액 저류 소견을 나타내었고, 우측 폐야에는 전반적으로 심한 기종성 변화를 볼 수 있었다(Fig. 2.). 그러나 의미있게 커진 종격동 림프절은 관찰되지 않았다. 복부 전산화 단층 촬영상 부신에서 5×8 cm 크기의 경계가 불분명한 균질한 종괴를 양측성으로 관찰할 수 있었다(Fig. 3.).

기관지경 검사 :

기관지경 검사상 기관지 내 종물은 관찰되지 않았다.

조직생검소견 :

전산화 단층 촬영 유도하 부신 조직 생검의 조직학적 소견으로 전이성 선암종 소견을 보였다(Fig. 4.).

치료 및 경과 :

부신 조직 생검에서 전이성 선암종 소견을 보였고, 고해상도 흉부 전산화 단층 촬영과 복부 전산화 단층 촬영상 T4N0M1로 폐암의 부신전이로 진단되어, Cisplatin과 VP-16을 사용한 항암 화학요법을 실시하였다. 항암 화학요법시의 스트레스 상황에서 부신기능 저하의 악화가 예상되어 부신피질호르몬 경구 투여를 병용하였다.

부신기능 저하증은 자가면역질환 또는 부신피질 자극호르몬의 분비 부족 등에 의한 부신의 위축에 의해 발생한다. 부신 위축은 결핵, 히스토프라스마증, 분야종증(blastomycosis)같은 감염의 결과로도 올 수 있다(Oelkers, 1996). 이외에 부신기능 저하증상은 드물게 급성 혹은 아급성 감염, 초기 육아종성 질환, 부신출혈, 림프종, 그리고 아주 드물게 종양전이에 의한 부신 종대의 결과로도 올 수 있다(Mark et al., 1985; Lardinois et al., 1993; Efremidis et al. 1996). 만성적인 부신기능 저하증이 있을때 나타나는 피로감, 허약감, 체중감소, 체위성 어지럼증, 그리고 식욕부진은 비특징적인 증상이며, 대부분 서서히 나타나므로 이런 전신증상이 동반되는 다른 질환과 감별이 어렵다. 일부 환자들은 복통, 오심, 구토, 그리고 설사 같은 위장관 증상을 나타내기도 한다. 어떤 경우에는 우울증이나 신경성 식욕부전(anorexia nervosa)으로 잘못 진단되어 지기도 한다. 성욕의 감소나 무월경은 일차성 그리고 이차성 부신기능 저하증 모두에서 볼 수 있다(Oelkers, 1996).

부신 기능의 평가는, 먼저 오전 8시에서 9시 사이에 혈장 콜티졸 농도를 측정하여 3 μg/dL 이하인 경우 부신기능의 저하가 의심되고, 19 μg/dL 이상인 경우에는 부신기능의 저하를 제외시킬 수 있다. 일차성 부신기능 저하증이 의심되면, 혈장 코르티코트로핀과 콜티졸 농도를 측정하며, 일차성인 경우 혈장 콜티졸 농도가 정상이라 할지라도 혈장 코르티코트로핀 농도는 100 pg/dL 이상으로 증가한다(Oelkers, 1996). 일차성 부신기능 저하증의 진단에는 250 μg의 cosyntropin을 사용하는 코르티코트로핀 자극검사가 유용하다. 이 경우 부신피질 자극 호르몬에 대한 콜티졸의 상승이 나타나지 않으면

고 찰

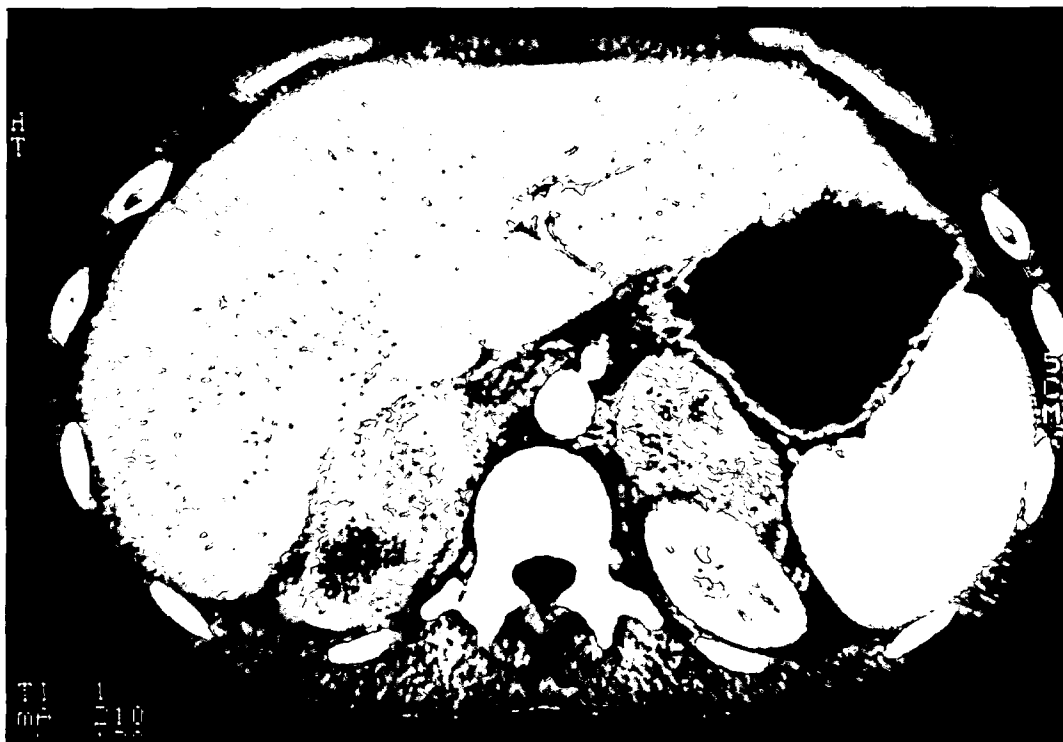

Fig. 3. Abdominal CT scan demonstrates bilateral adrenal masses.

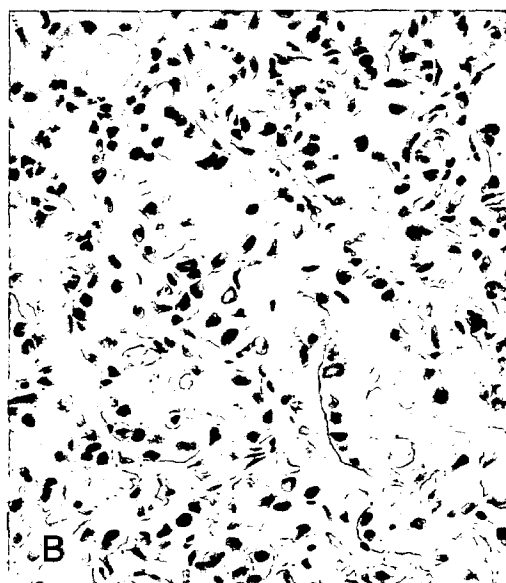



Fig. 4. A: Histologic finding of the adrenal gland shows anaplastic proliferation of glandular structures (H&E $\times 100$). B: Periodic acid Schiff stain shows positive reaction in the lumina of the neoplastic glandular structures ($\times 200$).

일차성 부신 기능 저하증임을 알 수 있고, 콜티졸 상승 반응이 나타날 경우에는 이차성 혹은 삼차성 부신기능 저하증으로 판정할 수 있다. 부신의 호르몬 분비 예비능(reserve capacity)을 알기 위해서는 부신피질 자극 호르몬 자극검사(ACTH stimulation test)를 반드시 실시하여야 한다(Oelkers, 1996). 호르몬 검사에서 이상이 나타나지 않더라도 증상을 동반한 부신기능 저하증 환자에서는 아침과 오후에 hydrocortisone 25 mg 혹은 cortisone 37.5 mg의 투여가 필요하며, 하루 용량은 환자의 상태와 신체적인 활력이 유지되는 한 hydrocortisone 20 mg 에서 15 mg 까지 감량할 수 있다. 체중 증가나 골다공증을 초래하지 않는 최소의 용량을 사용하는 것이 바람직하다. 일차성 부신기능 저하증에서는 알도스테론의 부족에 대하여 fludrocortisone 하루 50 µg 에서 200 µg 의 투여가 필요하다. 용량은 환자의 혈압, 혈장 칼륨, 레닌 활성도에 따라 달라진다. 환자들은 열성 질환이나 혹은 상처 등의 스트레스 상황에서 hydrocortisone 용량을 두배 혹은 세배까지 증량 시키는 것이 필요하다(Frederick *et al.*, 1991; Oelkers, 1996). Erick 등(1992)은 치료받고 있는 비호치킨씨 림프종(Non Hodgkin's lymphoma) 환자 127명에 대한 연구에서 항암 화학요법 치료 전에 급성 부신기능 부전의 위험 때문에 cosyntropin 자극 검사로서 부신기능을 평가 하는것이 필요하며, 특히 노인 환자에서는 부신기능 저하에 대한 치료를 권하였다.

폐암의 원격전이는 뇌(15-45%), 뼈(19-33%), 간(33-40%)에 이어 부신(18-38%)에 호발하며, 부신기능 저하증이 전이암의 초기 증상으로 나타나는 경우는 매우 드문것으로 알려져 있다(Masahiko *et al.*,

1994; Eggesbo & Hansen, 1996). 국내에서 전태주 등(1996)은 폐선암 150례에 대한 전산화 단층촬영 소견 조사에서 1례의 부신피질을 보고한 바 있다. 폐암 중 상피 세포암종은 부신으로 전이가 거의 없으며 대부분 선암종인 경우가 많다고 알려져 있다(Eggesbo & Hansen, 1996). Cedermark 등(1981)은 폐암과 유방암의 40-60%, 흑색종의 30%, 위 혹은 대장암의 14-20%에서 부신피질의 전이를 보고하고 있으나, 임상적으로 나타나는 부신기능 저하증은 드물다. 전이성 부신피질종양이 상당히 진행되고 양측성으로 온 경우라 하더라도 어느정도 남아있는 피질조직에서 부신 기능을 유지할 수 있기 때문에 무증상인 경우가 많다(Hansen *et al.*, 1991; Masahiko *et al.*, 1994). Leslie 등(1996)은 부신피질의 전이암 빈도에 비하여 부신기능의 저하가 나타나는 보고가 매우 드물며, 이는 부신기능 저하가 전격 전이된 암인 경우에 나타나기 때문이며, 암환자에서 부신기능 저하 때 치료는 증상의 완화와 여성 동안의 유용한 생활유지에 있다고 하였다. 점진적인 부신 파괴의 경우 초기에는 기초 부신피질 호르몬의 분비는 정상치이나 스트레스 상황에서의 호르몬분비 증가가 나타나지 않는다. 즉 부신피질 자극호르몬으로 부신을 자극 하였을 때 부신피질 호르몬의 증가가 미약하거나 혹은 증가가 나타나지 않는다. 어느정도 남아있던 부신에 의해 기능이 유지되던 환자는 스트레스 상황이 발생하면 부신기능은 더욱 감소하게 되어 무력증(asthenia)과 같은 부신위기(adrenal crisis)가 발생되며, 이때에는 절대 안정과 스테로이드의 공급이 필수적이다 (Frederick *et al.*, 1991; Oelkers, 1996). 본 증례에서는 만성피로, 식욕부진, 체중감소, 그리고 색소 과다 침착의 부신기능 저하 증상을 나타

내는 환자에서 기초 부신피질 호르몬 분비는 정상 수치이었으나, 부신피질 자극호르몬 자극검사에서 부신히르몬 분비의 증가가 둔화된 양상을 보여 부신기능 저하를 진단할 수 있었다. 양측성 부신과 우측 폐야에서의 종괴를 발견하였고 부신조직 검사상 전이성 선암증 소견이 보여서 폐암의 부신전이로 결론내렸다. 이후 항암 화학치료(Cisplatin + VP-16)를 시작하였고 항암 화학치료시의 스트레스 상황에서 부신기능 저하의 악화가 예상되어 경구 부신피질 호르몬 대체요법을 실시하였다. 이후 환자는 특별한 합병증이나 부작용 없이 항암 화학치료를 마치고 퇴원하였으며, 주기적인 외래 추적 관찰 중으로 추가적인 항암 화학치료를 받고 있다.

요 약

부신은 폐암의 원격전이가 드물게 일어나는 곳으로서 부신으로의 전이가 심하거나 양측성으로 온 경우라 하더라도 어느정도 남아있는 부신피질 조직에서 부신기능을 유지하므로 부신기능 저하의 증상이 나타나는 경우는 매우 드물다.

저자들은 부신기능의 저하를 동반한 폐암의 양측성 부신전이 1례를 경험하였기에 문헌고찰과 함께 보고하는 바이다.

References

전태주, 김상진, 이두연, 안철민 : 폐선암의 전산화 단층 촬영 소견. *대한방사선의학회지* 1996; 34: 373-80.
Cedermark BJ, Sjoberg HE : The clinical significance of metastasis to the adrenal gland. *Surg Gynecol Obstet* 1981; 152: 607-10.

Efremidis SC, Harsoulis F, Douma S, Zafiriadou E, Zamboulis E, Kourt A : Adrenal insufficiency with enlarged adrenals. *Abdom Imaging* 1996; 21: 168-71.
Eggesbo HB, Hansen G : Clinical impact of adrenal expansive lesions in Bronchial carcinoma. *Acta Radiologica* 1996; 37: 343-7.
Erick G, Veronique B, Marie-Christine R, et al : Non-Hodgkin's lymphoma presenting with primary adrenal insufficiency. *Cancer* 1992; 69: 2333-6.
Frederick R, Brown C, Renusch J, et al : Addisonian Crisis: Emergency presentation of primary adrenal insufficiency. *Ann Emergency Medicine* 1991; 20: 802-6.
Hasan RI, Lawson RA : Adrenal insufficiency due to bilateral metastasis from oat cell carcinoma of the esophagus. *Eur J Cardiothorac Surg* 1991; 5 : 336-7.
Karolyi P : Do adrenal metastasis from lung cancer develop by lymphogenous or hematogenous route? *J Surgical Oncology* 1990; 43: 154-6.
Lardinois CK, Zeng CL, Marshall MK : Acute adrenal insufficiency in association with pancreatic carcinoma. *Archives of family medicine* 1993; 2: 1194-7.
Leslie EQ, Strinivas T, Louis JB, Isaac RF : Distribution of distant metastasis from newly diagnosed non-small cell lung cancer. *Ann Thorac Surg* 1996; 62: 246-50.
Leslie RS, James HM, John JE, Harris CT : Adrenal insufficiency secondary to carcinoma metastatic to the adrenal gland. *Cancer* 1983; 52: 1312-6.
Mark LM, Peter FR, Richard WS : Pulmonary adenocarcinoma metastatic to the adrenal gland mimicking normal adrenal cortical epithelium on fine needle aspira-

- tion. *Acta cytologica* 1985; 29: 994-8.
- Masahiko H, Osamu D, Ken K, *et al* :
Surgical treatment of adrenal metastasis
following pulmonary resection for lung
cancer: Comparison of adrenalectomy with
palliative therapy. *Int Surg* 1994; 79: 124-
9.
- Oelkers W : Adrenal Insufficiency. *New
Engl J Med* 1996; 335: 1206-12.
- Stockigt JR, Hewett MJ, Topliss DJ, Higgs
EJ, Taft P : Renin and renin substrate in
primary adrenal insufficiency. *Am J
Medicine* 1979; 66: 915-22.