

## 인조인대를 이용한 슬관절 외측 및 후외측 불안정성 동시 보강수술\*

계명대학교 의과대학 정형외과학교실

손승원 · 신흥관

### **Treatment of Lateral and Posterolateral Instability of Knee by Artificial Ligament**

Sung Won Sohn, M.D., Hong Kwan Shin, M.D.

*Department of Orthopedic Surgery,  
Keimyung University School of Medicine, Daegu, Korea*

**Abstract :** The purpose of this study was to evaluate the clinical prognosis of post-operative lateral and posterolateral instability of the knee with artificial ligament.

The assessment was made with 13 cases who underwent augmentation of lateral collateral ligament (LCL) and popliteal tenodesis with artificial ligament (synthetic polyester, ABC ligament, Surgicraft, UK) at this Medical Center during the period from April 1997 to May 2003 and whose followup period was longer than one year. We analysed and recorded the physical findings (external rotation recurvatum test and posterolateral drawer test), stress roentgenograms (preoperative and postoperative) and Lysholm score. According to the clinical tests and stress roentgenograms, the lateral and posterolateral instability of the knee were postoperatively improved in 12 cases (92%). Average Lysholm score was 50.5 preoperatively and 89 postoperatively. Our study found that the surgery of lateral and posterolateral instability of the knee with augmentation of LCL and popliteal tenodesis with artificial ligament is a simple technique. Taking these results into consideration, it seems to be one of the effective treatment methods.

**Key Words :** ABC artificial ligament, Knee, Lateral and posterolateral instability, Popliteal tenodesis

---

\* 본 논문의 요지는 2003년도 대한정형외과학회 추계 학술대회에서 발표되었음.

## 서 론

슬관절 후외측 불안정성은 슬관절 신전 상태에서 외회전 손상이나 슬관절 전내측의 직접 타격에 의하여 발생하며, 단독으로 발생하기도 하지만, 대개 전방십자인대 또는 후방십자인대 손상과 동반되어 발생한다. 슬관절의 후외측 불안정성은 여러 구조물들의 손상이 동반되어 일어난다고 알려져 있지만 슬관절 후외측 불안정성에 대한 임상적 검사의 결과와 손상 부위의 관련성에 대하여는 아직도 많은 연구가 진행중에 있다[1-5]. Pasquali-Lasagni와 Anania[6]는 슬관절의 후외측 불안정성의 치료에 있어서 반건양근을 이용한 슬와건 건고정술(popliteal tenodesis)을 시행하여 보고하였다. 인대 보강술에는 자가 이식술과 동종이식술 그리고 인조 인대를 사용할 수 있다. 저자들은 외측 보강술 및 후외측 불안정성을 동시에 보강하기 위한 수술을 시행하였는데 ABC 인조인대(active bioprosthesis composite polyester ligament, surgicraft, UK; medial collateral ligament)는 Y 모양으로 생겨 외측 보강술 및 후외측 불안정성을 동시에 시행할 수 있는 장점이 있다. 저자들은 ABC 인조인대를 이용한 동시 외측부 보강 및 슬와건 건고정술을 시행하여 비교적 양호한 임상적 결과를 얻었기에 보고하고자 하였다.

## 재료 및 방법

계명대학교 동산의료원에서 1997년 4월부터 2002년 5월까지 슬관절 외측 및 후외측 불안정성으로 진단받고 ABC 인조인대 보강술 후 1년 이상 추적관찰이 가능했던 13례를 대상으로 하였다.

남자가 10례, 여자가 3례였으며, 연령 분포는 19세에서 58세까지로 평균 연령은 41세였다. 손상원인으로는 교통사고가 9례, 낙상이 3례, 실족이 1례였다. 손상 후 수술적 치료를 받기까지의 기간이 3주 이하의 급성손상이 5례였고, 3주 이상이 경과된 만성손상의 경우가 8례였다. 13례 모두 한 명의 슬관절 전문의가 동일한 방법으로 수술하였으

며, 술 후 동일한 재활운동을 시행하였다. 추적기간은 최소 13개월에서 최장 21개월로 평균 16개월이었다.

외측 및 후외측 불안정성의 재건술 전에 시행한 이학적 검사, 방사선부하검사, 관절경검사에서 진단된 동반손상으로는 후방십자인대 파열 12례, 내측 반월상연골 손상 3례, 전방십자인대 파열 2례, 외측 반월상연골 손상 1례, 경골내과골절 1례, 비골두골절 1례였다.

### 1. 수술방법 및 수술 후 처치

수술은 전 예에서 동일한 술자가 동일한 원칙에서 시행하였으며, 환자를 양와위로 눕히고 마취하에서 슬관절의 이학적 검사 후 관절경검사를 시행하여 동반 손상 구조물을 확인하고 시술을 시행하였다.

슬와건 건고정술 술식은 Pasquali-Lasagni와 Anania[6]의 수기를 이용하여 시행하였고, ABC 인조인대를 사용하였다. 저자들은 외측부 보강술과 슬와건 건고정술을 동시에 시행하였는데, 외측부 보강술 방법으로는 대퇴부 외상과 피부 아래에서 ABC 인조인대 짧은 가지 원위부(Fig. 1B)를 연결한 철사를 대퇴부에서 wire guide slotted T-bar를 이용하여 비골두쪽으로 빼낸 후 ABC 인조인대의 짧은 가지 원위부 끝을 bollard(Fig. 2)를 이용하여 비골두의 외측면에 고정한다. Bollard는 carbon fiber reinforced polysulphone으로 만들어진 흑색의 고정기구이다. Fig. 2A는 고정하기 전의 모습으로 골에 구멍을 낸 뒤에 bollard를 넣은 후 망치로 bollard의 두부에 있는 기둥을 치게 되면, Fig. 2B 같이 기둥이 아래로 내려가면서 아래 부분이 벌어져 골 속에서 고정되게 된다. 그 후 ABC 인조인대 근위부에 장력을 주면서 적당한 부위를 정한 후 ABC 인조인대 근위부(Fig. 1A)를 bollard 혹은 금속나사못으로 대퇴부에 고정을 한다. 슬와건 건고정술 수기는 슬와건의 대퇴골측 중지부 하방에 관절막을 절개하여 guide를 슬관절 관절막 안으로 삽입하여 외측 반월상연골 후외측부 슬와건 입구의 슬와건 주행경로를 따라

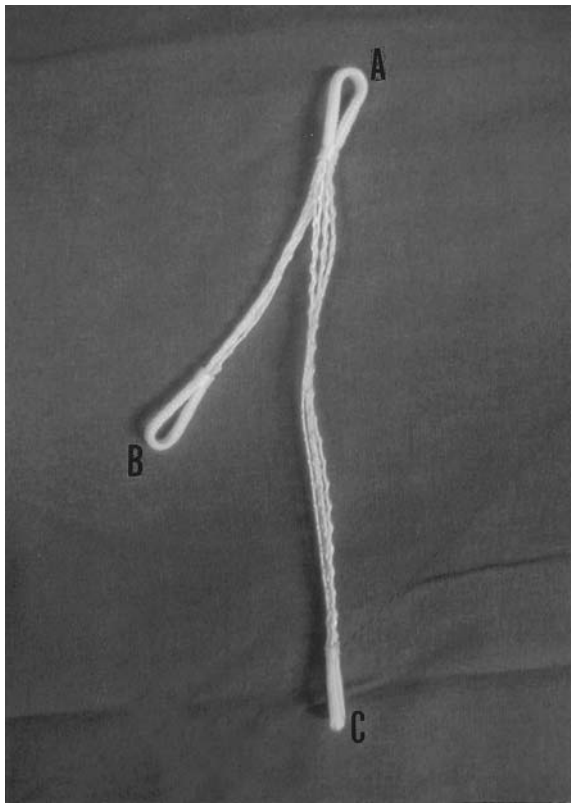


Fig. 1. ABC ligament.

하방으로 관절밖으로 나온 뒤에 근위 경골의 가자미선 위쪽으로 슬와건의 주행을 따라 내하방으로 주행하여 근위 경골의 전내측부로 나오게 하여 guide tip의 구멍에 철사를 연결하여 대퇴부쪽으로 철사를 빼낸 후, 대퇴골측 철사 근위부에 ABC 인조인대의 긴가지 원위부(Fig. 1C)를 연결하여 대퇴골에서 경골로 당겨 내고 ABC 인조인대에 장력을 주면서 슬관절을 수회 굴곡, 신전을 반복한 후 ABC 인조인대 긴 가지를 경골 전내측면에 bollard 혹은 금속 나사로 고정을 한다. Fig. 3은 최종 수술 후의 인대 고정 위치를 도해한 것으로 A, B, C는 각각 Fig. 1의 A, B, C의 고정 위치를 나타내고 검은 원은 bollard의 고정 위치를 나타낸다. Fig. 3의 점선은 외측 측부인대 보강술 후의 ABC 인조인대 주행 방향을 나타내고 굵은 실선은 슬와건 건고정술 후의 ABC 인조인대 주행 방향을 나타낸다. 동반 손상의 경우 동시에 모두 수술을 시행하였는데 후

방십자인대 12례, 전방십자인대 2례 모두 ABC 인조인대 보강술을 시행하였고, 반월상연골 부분 절제술 3례, 봉합 1례를 시행하였다. 경골내과골절은 금속판 고정술을 시행하였고, 비골두골절은 보존적 요법을 시행하였다.

수술 후 처치로는 슬관절 신전 상태에서 솜봉대와 탄력붕대를 이용하여 고정하고 대퇴사두근 강화훈련을 시행하였고, 수술 후 3주까지 점진적으로 능동적 슬관절 운동을 증가시켰고, 수술 후 6주부터 자유로운 슬관절 운동 및 체중부하를 시행하였으며 수술 후 3개월 이후에는 일상생활에 참여하도록 하였다. 총 13례 중 1례에서 수술 후 굴곡 구축이 발생하였는데 이 예는 손상 후 18개월 후에 수술을 시행한 경우로 만성손상으로 인한 유착이나 근위축에 의한 것으로 보고 수술 후 물리치료를 통해 대퇴사두근을 강화시키는 concentric active ROM exercise를 통해 치료하였다.

## 2. 평가방법

슬관절의 외측 및 후외측 불안정성 정도를 나타내는 척도로 수술 전, 수술 후의 이학적 소견, 후방 및 내반 긴장 사진을 이용하였다. 이학적 소견의

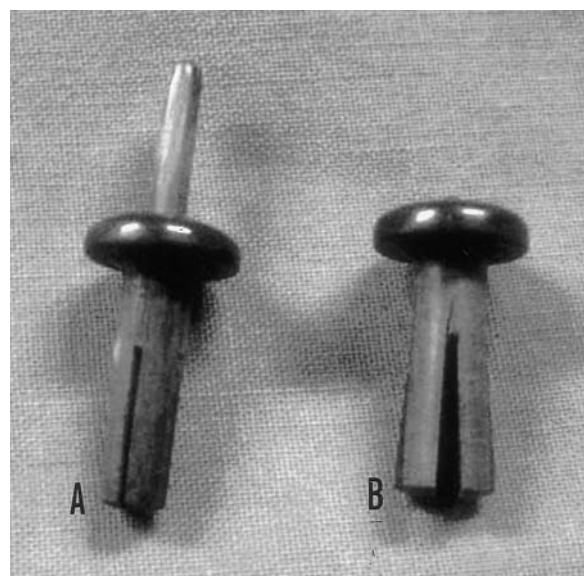


Fig. 2. Bollard.

객관적 기준은 Kim과 Lee[7]에 의한 방법을 이용하였다. ‘우수’는 외회전 과신전검사가 음성, 후외측 견인검사가 음성이며 굴곡 구축이 5도 미만인 경우로 하였고, ‘양호’는 외회전 과신전검사가 +1, 후외측 견인검사가 +1이며 굴곡구축이 5도 이상 10도 미만인 경우로, ‘불량’은 외회전 과신전검사가 +2와 +3, 후외측 견인검사가 +2와 +3이며 굴곡구축이 10도 이상인 경우로 하였다. 외회전 과신전 검사, 후외측 견인검사, 굴곡구축 중 하나라도 결과가 나쁜 쪽에 속하면 낮은 결과를 채택하였다. 예를 들어 5도 이상의 굴곡구축은 있으나 외회전 과신전검사와 후외측 견인검사상 음성이면 이학적 소견의 결과는 양호로 판정하였다.

후방부하 방사선검사는 슬관절을 90도 굴곡 상태에서 검사자가 후방전위검사를 시행하여 후방전위를 일으킨 후 건측과 환측의 측면사진을 촬영하여 비교하였고, 30도 굴곡상태의 내반검사도 건측과 환측의 전후면 사진을 촬영하여 비교하였다. 전위정도는 Jacobsen[8]에 의한 방법으로 측정하였

다.

임상적 분석의 기능적 평가 방법으로는 Lysholm Knee Scoring Scale[9]을 이용하여 판정하였다. 환자의 평가를 limp, support, locking, instability/giving way, pain, swelling, stair-climbing, squatting 등의 8가지 항목에 대해 슬 후 슬관절의 상태를 조사하여 95점 이상을 우수, 84-94점을 양호, 65-83점을 보통, 64점 이하를 불량으로 평가하였다.

### 성 적

방사선적 평가로는 슬 전 및 최종 추시점에서 슬관절 90도 굴곡 후방 부하 방사선 촬영상 후방전위의 정도는 건측에 비해 평균 14 mm에서 2.5 mm로 개선되었다. 슬관절 30도 굴곡상태의 내반검사는 전위정도가 건측에 비해 수술 전 평균 8.5 mm 정도의 증가소견을 보였으나, 수술 후에는 평

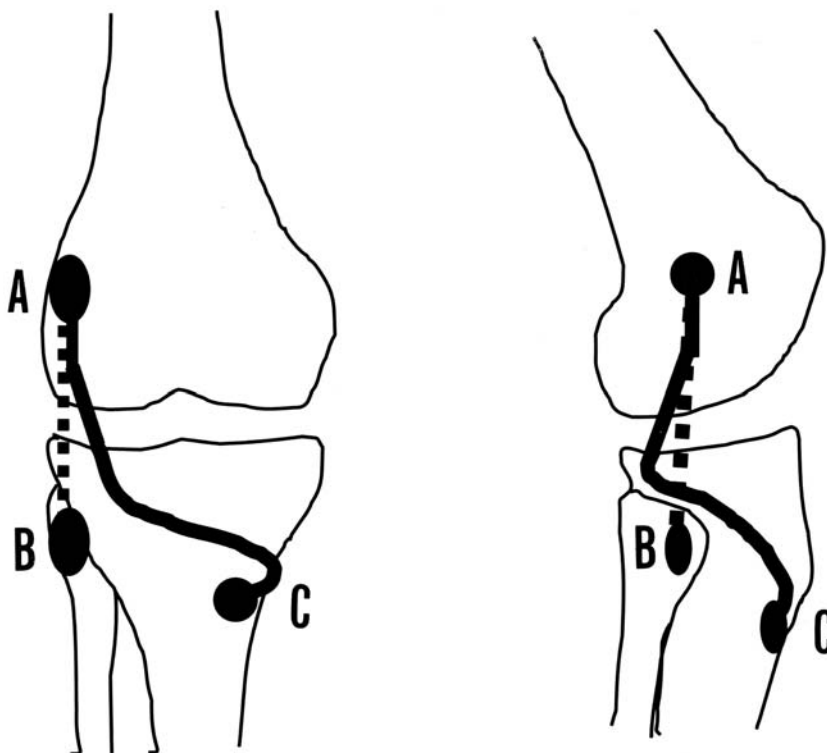


Fig. 3. Final LCL augmentation and popliteal tenodesis with ABC ligament and its fixation.

균 2 mm의 증가소견만을 보였다.

수술 전과 후의 이학적 검사로 판단한 객관적 평가의 결과는 7례가 우수, 양호 5례, 1례의 불량을 보였다.

Lysholm score는 수술 전 평균 50.5(36-70)점에서 수술 후 평균 89(63-96)점으로 평균 31.5점 증가하였다.

## 고 찰

슬관절 외측 및 후외측 회전 불안정성은 진단상의 어려움 및 임상증상의 다양함, 동반 손상의 다발성 등으로 인하여 오진되는 경우가 흔하며, 이로 인해 잘못된 치료가 시행되어 많은 후유증을 동반하는 복잡한 문제라고 할 수 있다.

슬관절의 후외측 구조물과 후방십자 인대 등의 기능과 구조에 대해 최근 관심이 높아지고 있는데, 슬관절 후외측 불안정성에 있어서 슬와건, 궁형인대, fabellofibular ligament, 슬와비인대, 외측 관절낭(중간 1/3), 비복근의 외측두, 외측 측부인대 등이 관여한다는 것은 많은 연구 결과에서 밝혀지고 있다. Westrich 등[5]은 증례보고를 통해 슬와건의 손상만으로도 후외측 불안정성이 일어날 수 있다고 하였으며, 슬관절의 외회전 불안정성에 가장 중요한 구조물은 슬와건이라고 주장하였다. LaPrade와 Terry [2]는 수술적 치료를 시행한 71명의 슬관절 후외측 불안정성을 가진 환자에 대한 조사 결과, 슬관절의 외측 불안정성과 관련하여 중요한 구조물은 궁상인대, 외측측부인대, 후외측 관절낭, 슬와건 등이라고 하였다. Gollehon 등[10]의 생역학 실험에 의하면, 후방십자인대가 정상인 경우에서도 외측인대와 슬와근 복합체의 파열이 있으면 후방 불안정성이 생긴다고 하였다. 이 때의 후방 불안정성은 3-5 mm 사이의 적은 범위이지만 임상적으로 의의가 있다고 하였으며, 주로 슬관절이 신전된 상태에서 나타나며 30도 굴곡위에서 최대가 된다고 하였다. 후방십자인대, 외측인대 그리고 슬와근 복합체를 모두 파열시키면 후방전위는 슬관절 굴곡시 대단히 증가하게 된다. Baker 등

[2]이나 Hughston과 Jacobson[11]은 슬관절 후외측 불안정성을 가진 환자의 수술 소견상 거의 모든 예에서 궁상인대 복합체의 손상이 있었으며, 슬와건의 손상이 있는 경우도 상당히 많았고, 특히 외측 측부인대의 손상도 50% 이상에서 발견된다고 보고하였다. 이와 같이 슬와건은 슬관절의 후외측 안정성을 유지하는데 중요하다고 하겠다.

슬관절 후외방 불안정성의 치료로서 보존적 치료는 결과가 불량하다고 보고되고 있어 최근에는 수술적 치료를 선호하고 있다[12]. 슬관절 후외방 불안정성을 치료하기 위한 많은 수술방법들이 제시되어 있으나, 제시되어진 여러 가지 수술 방법들은 후외측 구조물들의 일부만을 재건하는 것으로 아직 논란이 많은 상태이다. 대표적으로 Clancy [13]는 대퇴이두건을 비골 부착부를 유지한 상태에서 대퇴골 외상과의 외측 측부인대 부착부의 바로 앞쪽에 고정시키는 방법으로 50명의 환자에서 모두 좋은 결과를 얻었다고 보고하였다. Hughston과 Jacobson[11]은 슬와건, 외측측부인대와 외측 비복건을 하나의 덩어리로 만들어 대퇴골의 전방 근위부로 이동시킴으로써 슬관절의 후외측 불안정성을 복원하는 방법을 사용하여 95%에서 좋은 결과를 얻었다고 보고하였다. Sisk [14]는 후방 십자인대 손상을 포함하는 중증의 후외측 불안정성에 대하여 후방 십자인대 재건술과 장경인대를 이용한 후외측 재건술을 보고하였다. 또한 슬관절 후외측 불안정성의 원인이 되는 구조물이 슬와근 및 슬와건이라고 주장하고, 불안정성을 회복하기 위해서는 이의 재건이 필요하다고 하였으며, 좋은 수술결과를 보고하였다. 저자들은 슬관절 후외측 불안정성의 가장 큰 원인이 슬와근 및 슬와건이라 여기고 ABC 인조인대를 이용한 슬와건 건고정술을 시행하였다. 저자들이 시행한 슬와건 건고정술은 1996년 미국정형외과학술대회에서 Pasquali-Lasagni와 Anania[6]에 의해 발표된 논문을 근거로 하여 시행하였고, Pasquali-Lasagni와 Anania [6]는 반건양근을 이용하여 small popliteo-peroneal tendon의 파열을 재건하고 외측 반월상연골과 비골 골단 사이 연결의 장력을 회복시키는 슬와건 건고정술 방법을 사용하

었는데 저자들은 ABC 인조인대를 사용하였다.

슬와근은 가자미선 상방, 경골과 아래쪽의 경골 후면에서 기시하여 외측 반월상연골의 후부를 통해 슬관절을 통과하여 대퇴골 외과의 외측면에 종지한다. 슬관절에 사용되는 인조인대는 화학적 안정성, 생적합성, 뛰어난 인장력, 적은 신축성 등이 요구되고, Gore-Tex<sup>®</sup> 인조인대와 같이 이식체가 시간이 지나도 변하지 않는 순수한 인조 인대와 ABC 인조인대와 같이 이식체 자신이 생물학적 골격 역할을 함으로써 남아 있는 인대 조직에 새로운 섬유 조직의 형성을 유도하는 방법이 있다. 슬관절의 인대는 슬관절의 굴곡 및 신전시에 골 부착부위에서 인장력과 굴곡력을 받는다. 생리학적으로 인장력은 인대의 세로 방향에 있는 중간 섬유 부위에서 받고 굴곡력은 골 부착 부위의 연골 부위에서 받는 것으로 알려져 있다. 대부분의 인조 인대는 충분한 인장력을 가지는 반면 굴곡력에는 약하여 골 부착 부위에서 파열이 일어날 수 있다. 이런 단점은 인조 인대 주위에 생역학적 조직(이상적으로는 연골 조직)의 성장을 유도하고, scaffold type으로 만들어서 해결이 가능하다. Gore-tex<sup>®</sup> 인조인대는 인장력에는 강한 반면 굴곡력에는 약한 단점이 있어서는 현재는 거의 사용되지 않고 있으며 [15] 연구에 사용된 ABC 인조인대는 폴리에스터 섬유가 zig-zag모양으로 꼬여 있으며, 인대의 중간 부위는 섬유조직이 성장해 들어갈 수 있도록 구성되어 있고 인대의 양쪽 끝은 폴리에스터섬유가 엮어져 고리로 형성되어 있는 구조이다. 인조인대를 사용하면 술 후 조속한 재활을 시행할 수 있으므로 근육위축과 연부조직의 유착을 방지할 수 있고, 자가이식술 시에는 초기에 강도가 떨어지는 반면 인조인대의 경우에는 술 후 바로 적절한 강도를 얻을 수 있으며, 수술시간이 짧고, 공여부에서 생길 수 있는 부작용이 없는 등의 장점이 있다 [16,17]. 저자들은 ABC 인조인대를 이용한 슬관절의 외측 및 후외측 불안정성에 있어서 동시 외측 부 보강 및 슬와근 견고정술을 시행하여 비교적 양호한 임상적 결과를 얻었다.

방사선적 평가로는 술 전 및 최종 추시점에서 슬관절 90도 굴곡 후방 부하 방사선 촬영상 후방

전위의 정도는 건측에 비해 평균 14 mm에서 2.5 mm 로 개선되었다. 슬관절 30도 굴곡상태의 내반 검사는 전위정도가 건측에 비해 수술 전 평균 8.5 mm 정도의 증가소견을 보였으나, 수술 후에는 평균 2 mm의 증가소견만을 보였다. 저자들은 12례에서 후방십자인대 손상의 경우가 있었다. 후방십자인대 파열만을 재건하고, 후외측 회전 불안정성을 같이 치료하지 않는 경우 불량한 결과를 초래한다. 저자들은 12례에서 후방십자인대 파열을 동반하여 동시에 ABC 인조인대를 이용한 후방십자인대 보강술을 시행하였고 술후 슬관절 90도 굴곡 방사선 촬영 상 후방전위 정도는 건측에 비해 개선된 소견을 보였다. 실제적으로 후방십자인대 손상이 있는 경우 정확한 후외측 불안정성을 진단하기에는 무리가 따른다. 저자들은 ABC 인조인대를 이용하여 수술을 시행한 총 13례 중 12례에서 후방십자인대 손상이 동반되었는데 정확한 결과를 위해서는 추후에 후방십자인대 손상이 없는 경우의 환자에게 더 많은 시술을 하여 다시 한번 정확한 결과를 평가하여야 할 것으로 사료된다. 그리고 현재는 단기 추적결과이므로 추후 장기적인 추적관찰을 필요로 한다.

수술 전과 후의 이학적 검사로 판단한 객관적 평가의 결과는 7례가 우수하였으며, 양호 5례, 1례의 불량을 보였다. 불량 1례는 만성손상의 경우로 사고 후 18개월 후 수술 시행한 경우로 근위축과 유착으로 인한 굴곡구축때문에 불량의 결과가 나온것으로 판단된다.

## 요 약

이 연구에서 시행한 단기적 추적결과로 볼 때 ABC 인조인대를 이용한 슬관절의 외측 및 후외측 불안정성에 대한 외측 보강 및 슬와근 견고정술은 시기 및 수술 후 치료방법이 간단하며, 임상적, 방사선학적 평가 결과로 미루어 보아 효과적인 치료 방법 중의 하나이지만 통계학적인 의미를 가지기 위해서는 더 많은 수의 례를 요하며, 추후 장기적인 추시 관찰이 필요로 할 것으로 사료된다.

## REFERENCES

1. Albright JP, Brown AW. Management of chronic posterolateral rotatory instability of the knee: surgical technique for the posterolateral corner sling procedure. *Instructional Course Lectures* 1998; **47**:369-78.
2. Baker CL, Norwood LA, Hughston JC. Acute posterolateral rotatory instability of the knee. *J Bone Joint Surg* 1993; **65A**:614-8.
3. LaPrade RF, Terry GC. Injuries to the posterolateral aspect of the knee: association of anatomic injury patterns with clinical instability. *Am J Sports Med* 1997; **25**:433-8.
4. Maynard MJ, Deng W, Warren FG, Wickiewicz TL. The popliteo-fibular ligament: the "missing link" in posterolateral rotatory stability of the human knee. *Meeting of Am Orthop Society Sports Med* 1950; **32**:93-9.
5. Westrich GH, Hannafin JA, Potter HG. Isolated rupture and repair of the popliteus tendon. *Arthroscopy* 1995; **11**:628-32.
6. Pasquali-Lasagni M, Anania G. Popliteal tenodesis in treatment of postero-external rotatory instability of the knee. *Maost 86-Pavia* 1986; p.26-31.
7. Kim SJ, Lee SB. Reconstruction of posterolateral rotary instability using biceps rerouting. *J Korean Orthop Assoc* 1993; **28**:555-65.
8. Jacobsen K. Stress radiographical measurement of the anteroposterior medial and lateral stability of the knee joint. *Acta Orthop Scand* 1976; **47**:335-44.
9. Lysholm J, Gillquist J. Evaluation of knee ligament surgery results with special emphasis on use of a scoring scale. *Am J Sports Med* 1982; **10**:150-4.
10. Gollehon D, Warren RF, Torzilli PA. The role of posterolateral cruciate ligaments in the stability of the human knee: a biomechanical study. *J Bone Joint Surg* 1987; **69A**:233-42.
11. Hughston JC, Jacobson KE. Chronic posterolateral rotatory instability of the knee. *J Bone Joint Surg* 1985; **67A**:351-9.
12. Wickiewicz TL, Warren RF. Posterior and posterolateral instability of the knee. In: *Postgraduate Advances in Sports Medicine, Forum Medicus*. 1985, p.3-11.
13. Clancy WG. Repair and reconstruction of the posterior cruciate ligament. In: Champman WM, editor. *Operative Orthopaedics*. JB Lippincott; 1988, p.1651-65.
14. Sisk TD. Knee injuries. In: *Campbell's Operative Orthopaedics*. 8th ed. Vol3. St Louis: Mosby; 1992, p.1487-732.
15. Matsumoto H, Fujikawa K. Leeds-Keio artificial ligament: a new concept for the anterior cruciate ligament reconstruction of the knee. *Keio J Med* 2001; **50**(3):161-6.
16. Barry M, Thomas SM, Rees A, Shafiqhian B, Mowbray MAS. Histological changes associated with an artificial anterior cruciate ligament. *J Clin Pathol* 1995; **48**:556-9.
17. Suh Jt, Shin DK, Yoo CI. Reconstruction for old posterior cruciate ligament injuries using Gore-Tex ligament prosthesis. *J Korean Knee Soc* 1992; **4**(2):261-7.