

## 측두골 편평상피 세포암의 수술치험 2례

계명대학교 의과대학 이비인후과학교실\*, 동산병원 난청연구소†

김중강\*† · 김은덕\* · 송인혁\* · 남영진\* · 손수길\*†

### Two Surgical Cases of Squamous Cell Carcinoma of Temporal Bone

Joong Gahng Kim, M.D. \*†, Eun Deok Kim, M.D. \*, In Hyuk Song, M.D. \*,  
Young Jin Nam, M.D. \*, Su Gil Sohn, M.D. \*†

*Department of Otolaryngology, Keimyung University School of Medicine †, and  
Deafness Research Center, Dongsan Hospital \*, Daegu, Korea*

**Abstract :** The temporal bone carcinoma is rare and almost primary, Furthermore its early diagnosis and treatment are very difficult because of its presence in anatomically complicated area. We present two cases of squamous cell carcinoma of the temporal bone which were treated with combined therapy of extensive surgery and postoperative irradiation. The first case was 68-year old female who had suffered from otorrhea and granulomatous tissues in the external auditory canal for 7 months. The biopsy confirmed squamous cell carcinoma in the left external auditory canal and middle ear cavity. She underwent lateral temporal bone resection and total parotidectomy. The second case, 62-year old male, had auricular amputation and extended radical mastoidectomy under the diagnosis of squamous cell carcinoma in the right middle ear and mastoid cavities with chronic otitis media and cholesteatoma. These two cases were followed up for 5 years postoperatively, however, there is no sign of recurrence. In general, the prognosis of temporal bone carcinoma is known to be poor, nevertheless, early diagnosis and the combined therapy may improve the prognosis.

**Key Words :** Squamous cell carcinoma, Temporal bone carcinoma, Temporal bone resection

## 서 론

측두골의 악성종양은 대부분이 원발성이며 발생빈도는 드물다. 외이도나 중이에 주로 호발하며 조직학적으로 편평상피세포암이 가장 많고 그 외 기저세포암이나 타액선 기원이 있다[1-3]. 중이나 유양돌기는 해부학적으로 복잡한 두개저와 인접한 부위로서 정확한 진단과 치료에 어려움을 주고 있을 뿐 아니라 측두개저와 경부의 주요 조직을 침범하는 빈도가 높아 수술로 완전절제가 어렵다. 국내에서도 드물게 외이도 및 측두골에 발생한 편평상피암과 선낭포성 악성종양의 증례들이 발표되었으나[4-8] 체계적인 생존률 분석을 통한 치료 성적은 아직 미흡한 실정이다.

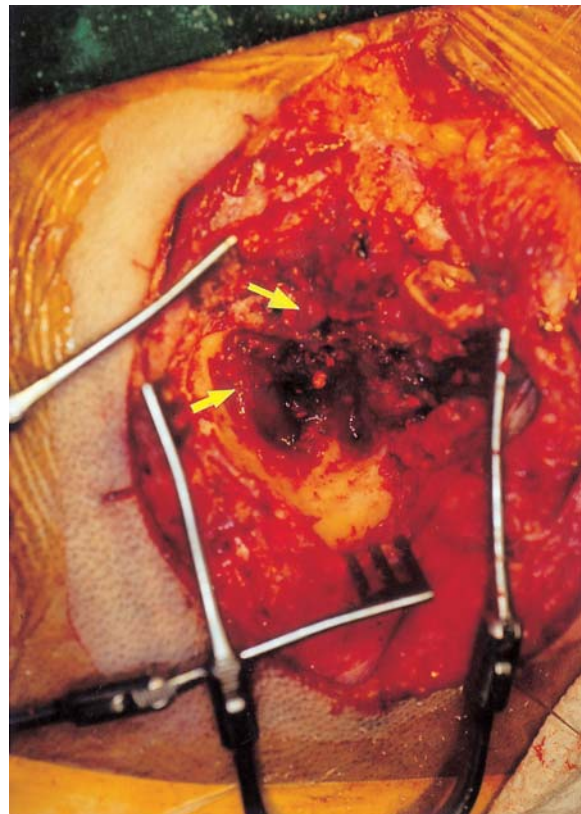
저자들은 측두골 및 연조직의 광범위한 수술과 수술후 방사선 병합 요법으로 치료한 측두골의 편평상피세포암 2례를 경험하고 문헌고찰과 함께 보고하고자 한다.

## 증 례 1

68세의 여성이 7개월 전부터 좌측 귀에 발생한 이루와 난청을 주소로 내원하였다. 과거력상 환자는 7년전에 좌측 외이도에 소양감이 있었으며, 1년 전부터 이통이 있었고, 7개월 전부터는 혈성 이루와 난청이 나타났다. 그 후 이명과 두통, 3개월 전부터는 서서히 진행되는 안면신경마비(House-Brackmann grade II)의 증상까지 동반하였다. 이학적 검사상 좌측 외이도에 외장성의 종괴가 꼭 차 있었으며 그리고 혈성 이루를 보였다. 순음청력검사상 우측은 정상범위의 청력을 보였으나 좌측은 고도의 혼합성 난청을 나타내었다. 측두골의 전산화단층촬영에서 외이도와 중이 그리고 유양동에는 연조직의 음영을 나타내었고, 외이도에는 골 파괴의 소견을 함께 보였다. 그러나 이소골과 내이의 구조물들은 특이소견을 보이지 않았다.

외래에서 시행한 좌측 외이도 종괴의 조직생검상 편평상피세포암으로 진단되어 종괴와 함께 외이도를 제거하고 측두골 외절제술(lateral

temporal bone resection) 및 이하선 전적출술(total parotidectomy)을 실시하였다. 수술 소견상 쉽게 출혈하는 외장성의 종괴가 외이도, 중이 및 유양동에 있었으며 이소골은 비교적 정상 소견을 보였다. 피질골의 미란과 안면 신경의 수직분절과 수평분절의 노출이 있었고, S상판 및 유돌개의 노출이 있었다(Fig. 1&2). 유양동을 포함한 수술창은 측두근막, 흉쇄유돌근 그리고 복부의 지방으로 폐쇄하고 중간층 피부이식편을 이식하였다. 술후 냉동조직검사 결과 좌측 외이도와 중이의 편평상피세포암으로 확진되었다. 술후 6주부터 약 50일에 걸쳐 방사선치료(6,000 cGy, Co<sup>60</sup>)를 받았으며, 좌측의 안면신경마비는 지속(grade II)되었다. 수술 후 3년 6개월이 지나기까지 재발의 소견은 보이지 않았다.



**Fig. 1.** Intraoperative finding in case 1 shows easily bleeding, exophytic tumor mass, occupying the left external auditory canal, middle ear cavity and mastoid air cells (arrows).

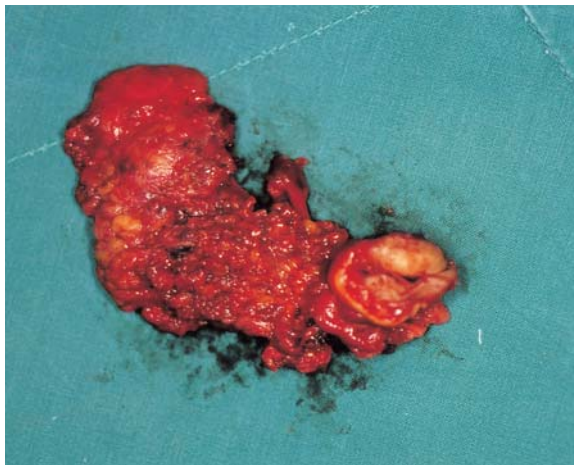

Fig. 2. Excised tumor mass in case 1.

## 중 례 2

62세의 남자가 우측 귀에서 20일 전부터 혈성 이루와 난청이 발생하여 내원하였다. 과거력상 약 50년전부터 환자는 우측의 만성중이염을 앓아 왔다. 우측 귀에서 간헐적인 이루를 보이며 또한 분비물을 동반한 이개 후누공과 함께 이통, 난청, 어지러움의 증상도 보였다. 이학적 검사상 우측 외이도의 협착과 농성 이루를 보였다. 순음청력검사상 우측은 전농(全聾)으로 나타났다. 측두골의 전산화단층촬영상 우측의 중이 및 유양동에서 연조직의 음영을 나타내었고, 고실개와 피질골의 파괴 소견을 보여, 두개골 내로 파급되었을 것으로 의심되었다. 만성 진주종성 중이염 및 합병증의 진단하에 유양동 근치수술을 계획하였다. 그러나 수술도중 중이의 과도한 육아조직은 종양을 의심케 하였으며, 결국 동결절편검사에서 악성종양으로 판명되어 악성종괴와 광범위한 주위 조직을 철저히 제거하기 위하여 우측 이개 절단술 (auricular amputation), 광범위 근치적 유양동삭개술을 시행하였다. 수술 소견상 약 2×3 cm의 피막이 잘 형성된 종괴가 유양동의 기저부와 입구부에서 발견되었다. 뇌경막에 유착되어 있었고, 뇌경막의 외부에는 작은 농양이 있어 배농하였다. 조직학적 검사상 중이와 유양동에서 기원한 편평상피세포암이 두개

골로 파급된 소견을 보였다. 수술창의 재건술을 위하여 유양동 폐쇄 및 중간층 피부 이식편을 이용하였다(Fig. 3&4). 수술 후 2개월이 지나 약 1개월간 방사선치료(5,400 cGy, Co<sup>60</sup>)를 시행하였으며, 5년이 경과한 현재까지 재발의 소견없이 건강한 모습을 보이고 있다.

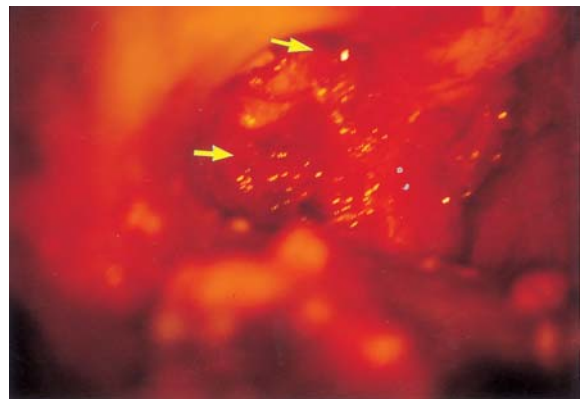

Fig. 3. Intraoperative finding in case 2 shows a friable, well-encapsulated tumor mass (2 x 3 cm), occupying the right middle ear cavity and mastoid air cells with its adhesion to the dura mater (arrows).



Fig. 4. Excised tumor mass including the right auricle in case 2.

## 고 찰

측두골 악성종양은 인구 5천 내지 1만 5천명당 1명의 비율로 발생하는 희귀한 종양으로 조직학적

으로 편평상피세포암, 기저세포암, 흑색종 및 선암종 등이 있다[1,2]. 이들 중 편평상피세포암이 대부분을 차지한다[3,9]. 측두골의 편평상피세포암은 만성적으로 이주를 보이는 증례에서 발생한다는 보고가 있고, 실제로 많은 학자들도 정확한 기전은 알 수 없으나 만성 감염과 염증이 편평상피세포의 이형성을 초래하는 중요한 원인인자라고 생각하고 있다[10,11].

본 증례 2에서는 만성 진주종성 중이염으로 장기간의 이주를 보인 병력을 갖고 있었다. 주위조직으로 침범되는 경로는 운동신경이나 감각신경 그리고 다양한 근막과 혈관을 따라 파급되며, 흔히 안면신경관을 따라 유양돌기침과 상부홍채유돌근, 이하선으로, 그리고 측두골과 관골로를 통해서는 악관절, 이하선, 측두-측두하와로 침범된다[12]. Michaels와 Wels[11]는 두개내 전파경로에 대하여, 압중이 중이의 골벽을 뚫고 경동맥관에 침투한 후 후부 유돌봉소와 뇌경막 사이의 얇은 골벽을 뚫고 내이도를 따라 뇌경막으로 침범한다고 기술하였다. 원격전이는 주로 혈행성이며 원발병소는 Maddox의 보고 이래 신장암으로 알려져 왔으나, 최근에는 유방암, 폐암, 전립선암 순으로 빈도가 높고, 종양세포의 혈행성 전파시 유양동보다 추체침을 먼저 통과하기 때문에 측두골에서는 추체침에 가장 많이 발생하며 유양동과 내이도가 그 다음 순이다[13].

종양의 조기 진단을 위해서는 병력과 임상양상이 중요하다. 많은 증례에서 이전에 중이염을 앓은 과거력을 찾아볼 수 있으며, 처음에는 혈농성 이루 또는 자연출혈이 오기도 하고 그리고 육아조직을 제거한 후 심한 출혈과 괴양 육아조직의 재생 등이 나타난다. 또한 악취가 나는 이루와 계속되는 심부이통, 두통, 현훈 및 난청과 더욱 진행된 경우에는 환자의 60% 정도에서 안면신경마비가 나타난다. 특수검사로는 전산화단층촬영과 자기공명영상, 혈관조영술, SPECT, PET 등이 있고, 이들 가운데 전산화단층촬영은 수술소견과 비교해 볼 때 매우 높은 일치성(93-98%)을 보여 준다[10,13,14]. 대부분이 만성중이염의 수술중이나 술후 경과가 불량하거나 심한 동통, 출혈 및 육아조직의 재생으

로 처치가 어려울 때 악성종양을 의심하고 조직검사를 하므로 만성 염증이든 만성 이루와 함께 이어나 육아조직이 있는 경우에는 반드시 조직검사를 하여야 한다[15]. 아울러 악성종양의 기왕력이 있는 환자에서 청력감소가 나타날 때는 측두골의 원격전이를 의심해봐야 한다[13].

치료는 아직도 미흡한 실정이지만 성공적인 치료를 위해서는 먼저 침범부위를 정확히 평가하고 여기에 기초한 적절한 수술의 선택과 술후 방사선의 병합치료가 중요하다[3,16].

수술방법은 종양의 침범 범위에 따라 측두골의 외절제술, 아전절제술, 전절제술로 나눌 수 있고, 그리고 이하선 적출술이나 경부 청소술, 하악골두절제술 등을 함께 시행해야 할 때도 있다. 가능하면 종양을 완전히 또는 광범위하게 적출하고 수술 후 방사선치료를 병용하는 것이 훨씬 좋은 결과를 가져다준다[10]. Prasad와 Janecka [17]는 44례의 측두골 악성종양의 수술결과에 대한 문헌을 조사한 결과 압중이 외이도에 국한된 경우는 유양동삭개술만을 시행하든지 측두골 외절제술 또는 아전절제술을 시행하더라도 수술후 생존율은 서로 비슷하였으며, 측두골 외절제술을 시행한 환자에 있어 술후 방사선치료 또한 특별한 도움이 되지 않았다고 하였다. 그러나 종양이 중이를 침범한 경우에는 측두골 외절제술이나 유양동삭개술보다는 측두골 아전절제술이 생존율에 있어 상대적으로 우수하다고 보고하였다[17,18]. Michaels와 Wels[11]는 경부 임파선에 전이된 경우는 치유가 불가능하며 대부분 두개내 전파로 인하여 사망한다고 보고하였다.

방사선치료는 대개 술후 4-6주 후에 3500-6000 cGy의 Co<sup>60</sup>을 조사하는 것이 좋으며 국소재발이나 치유 또는 절제할 수 없는 종양에서 고식적인 치료로 도움이 된다. 특히 편평상피세포암이 외이도 끝부나 유양동을 침범했을 때나 수술 후 병변이 남아있는 경우에 방사선치료가 도움이 된다[10,19]. Prasad와 Janecka [17]는 외이도에 국한된 종양은 측두골 외절제술을 하고 방사선요법을 추가해도 생존율에는 변화가 없었으나 중이로 파급된 종양에서는 유양동삭개술 이후에 방사선치

료가 생존율을 향상시킨다고 하였다. 그러나 방사선요법의 추가로 인한 합병증 또한 환자의 삶의 질에 지대한 영향을 주므로 많은 증례들의 결과를 분석하여 고려한 판단이 필요하다고 생각된다[8]. 화학요법은 술후 방사선치료를 마치고 고식적인 치료로 도움이 된다[20].

예후에 영향을 주는 요소로는 침범 범위, 안면신경마비, 중이침범 및 경부나 이하선 전이 등이 있다. 조직학적으로는 편평상피 세포암이 다른 조직형의 암종보다 예후가 좋으며, 치료에 실패한 경우 대개 1년내에 사망하게 된다[14,20]. 5년 생존율은 외이도에만 국한된 경우 42-61%로 중이를 침범한 경우에 비해 현저히 양호하며, 외이도암의 생존율은 1년에서 11년까지로 보고되고 있다. 치료의 실패는 대부분 원발병소의 불완전한 절제로 인한 국소재발 때문이라고 한다[8,15,19,20]. 대부분의 연구자들은 측두골 악성종양의 5년 생존율을 25-50% 정도로 보고하고 있으며 50% 이상의 5년 생존율을 나타냈던 술식들도 타인에 의해 시술 시에는 동일한 결과를 내지 못하였다[1,21,22]. 저자들은 측두골에 발생한 편평상피세포암의 두 증례를 광범위한 근치적 수술과 술후 방사선치료의 병합요법을 시행하여 좋은 결과를 얻었다. 일반적으로 측두골의 악성종양은 예후가 좋지 않은 것으로 알려져 있으나 조기에 발견하여 광범위한 수술과 술후 방사선치료의 병합요법으로 그 예후를 향상시킬 수 있을 것이다.

### 참고문헌

- Lewis JS. Squamous carcinoma of the ear. *Arch Otolaryngol* 1973;**97**:41-2.
- Whitaker SR. Surgery for carcinoma of the ear. In: Wiet RJ, Causse JB, editors. *Complications in Otolaryngology Head and Neck Surgery*. Vol 1. Philadelphia: Decker Inc;1986, p.161-78.
- Crabtree JA, Britton BH, Pierce MK. Carcinoma of the external auditory canal. *Laryngoscope* 1976;**86**:405-15.
- Kim TH, Choi IS, Park JY, Jun BH. A case of adenoid cystic carcinoma of external auditory canal. *Korean J Otolaryngol* 1996;**39**:1714-9.
- Ahn CM, Chun YH, Chung DH, Choi JO. Five cases of squamous cell carcinoma in external auditory canal. *Korean J Otolaryngol* 1992;**35**:500-4.
- Suh HK, Choi G, Lee KS, Hwang SJ. Adenoid cystic carcinoma of external auditory canal. *Korean J Otolaryngol* 1990;**33**:617-22.
- Lee WS, Park YE, Lee K, Lee KB. A case of adenoid cystic carcinoma. *Korean J Otolaryngol* 1985;**28**:473-7.
- CS Kim, SO Chang, SH Oh, JW Koo, JH Kim, WS Yoo. Subtotal temporal bone resection for malignancies of the temporal bone. *Korean J Otolaryngol* 1998;**41**:1406-12.
- Kinney SE. Tumors of the external auditory canal, middle ear, mastoid and temporal bone. In: Thawley SE, Panje WR, Batsakis JG, Lindberg RD, editors. *Comprehensive Management of Head and Neck Tumors*. Vol 2. Philadelphia: Saunders;1987, p.182.
- Wagenfeld DJH, Keane T, Nostrand AWP, Bryce DP. Primary carcinoma involving the temporal bone: analysis of twenty-five cases. *Laryngoscope* 1980;**90**:912-9.
- Michaels L, Wels M. Squamous cell carcinoma of the middle ear. *Clin Otolaryngol* 1980;**5**:235-48.
- Spector JG. Management of temporal bone carcinomas: a therapeutic analysis of two groups of patients and long-term followup. *Otolaryngol Head Neck Surg* 1991;**104**:58-66.
- Gloria-Cruz TI, Schachern PA, Paparella MM. Metastases to temporal bones from primary nonsystemic malignant neoplasms. *Arch Otolaryngol Head Neck Surg* 2000;**126**:209-14.
- Arriaga M, Curtin H, Takahashi H, Hirsch BE, Kameroner DB. Staging proposal for external auditory meatus carcinoma based on preoperative clinical examination and computer tomography findings. *Ann Otol Rhinol Laryngol* 1990;**99**:714-21.

15. Adams GL. Cancers involving the middle ear and temporal bone. In: *Head and Neck Cancer*. Chicago: Yearbook medical publishers;1986, p.387-99.
16. Kinney SE. Malignancies of the temporal bone-limited temporal bone resection. In: Brackmann DE, Shelton C, Arriaga MA, editors. *Otologic Surgery*. Philadelphia: Saunders;1994, p.37-47.
17. Prasad S, Janecka IP. Efficacy of surgical treatments for squamous cell carcinoma of the temporal bone : a literature review. *Otolaryngol Head Neck Surg* 1994;**110**:270-80.
18. Kenyon GS, Marks PV, Scholtz CL, Dhillon R. Squamous cell carcinoma of the middle ear: a 25 year retrospective study. *Ann Otol Rhinol Laryngol* 1985;**94**:273-7.
19. Kinney SE, Wood BG. Malignancies of the external ear canal and temporal bone: surgical techniques and results. *Laryngoscope* 1987;**97**:158-64.
20. Myers EN, Jamess YS. *Cancer of the Head and Neck*. 2nd ed. Churchill Livingstone; 1989, p.691-709.
21. Goodwin WJ, Jesse RH. Malignant neoplasms of the external auditory canal and temporal bone. *Arch Otolaryngol* 1980;**106**:657-79.
22. Coleman CC. Removal of the temporal bone for cancer. *Am J Surg* 1966;**79**:583-90.