

## 골다공증성 척추압박골절에 대한 Polymethylmethacrylate 척추체성형술의 효과

계명대학교 의과대학 신경외과학교실

김인수

### **Effect of Polymethylmethacrylate Vertebroplasty for Osteoporotic Vertebral Compression Fractures**

In Soo Kim, M.D.

*Department of Neurosurgery,  
Keimyung University School of Medicine, Daegu, Korea*

**Abstract :** This study was performed to assess the feasibility, safety, and clinical outcome of percutaneous transpedicular polymethylmethacrylate vertebroplasty (PTPV) for the treatment of vertebral compression fractures causing refractory pain. The clinical and radiological data of 295 vertebrae in 218 patients, who underwent PTPV for vertebral compression fractures between August 2000 and June 2004, were retrospectively reviewed. Imaging and clinical features were analyzed, including the age, sex, bone marrow density (BMD) score, symptom duration, number of collapsed vertebra, compression grade of vertebra, leakage of bone cement, volume of injected bone cement, vertebroplasty complication, and clinical outcome. The mean age was 69.7 years (58–87 years). The average BMD score was  $-3.62$ , indicating severe osteoporosis. The mean duration of follow-up was 7.3 months (3–14 months). Symptoms were improved in 81.2%, worse in 0.9% and the same in 17.9%. Extrusion of polymethylmethacrylate cement beyond the confines of the vertebral body was observed in 34 cases (11.5%), but set in no serious complications. PTPV is safe and feasible treatment for patients with vertebral compression fractures and provides significant early relief in a high percentage of patients with refractory pain and prevents vertebral collapse.

**Key Words :** Compression fracture, Osteoporosis, Polymethylmethacrylate, Vertebroplasty

## 서 론

척추압박골절은 골다공증 환자의 가장 흔한 골절 합병증으로 급성기에 골절에 의한 심한 통증을 유발하고 대부분의 환자에서 지속적인 통증을 일으킨다 [1]고 알려져 있으나, 수 주 내지 수 개월간의 안정 가료와 증상치료 외에 뚜렷한 치료법이 제시되지 않았다.

최근 골다공증으로 인한 척추압박골절 환자에서 골시멘트인 polymethylmethacrylate(PMMA)을 이용한 경피적 척추체성형술을 실시하여 통증의 호전 및 척추체의 안정으로 많은 환자들이 조기에 보행이 가능하고 이로 인하여 합병증의 발생을 줄일 수 있게 되었으며 [2-5], 지금까지 보고된 결과를 보면 골다공증으로 인한 척추압박골절 환자에서 경피적 척추체성형술을 시행하는 경우 75-90%의 환자에서 골절에 의한 통증을 완화시킬 수 있었다 [3-9]. 그러나 골시멘트를 주입 시술 중에 주입한 골시멘트가 혈관으로 누출되어 폐색전증과 같은 심각한 합병증이 발생하기도 하며, 골절면 또는 경막의 정맥을 타고 신경관으로 누출되어 신경을 압박하여 마비나 통증 등의 합병증을 일으키기도 한다 [10,11].

이 연구는 이러한 골다공증으로 인한 척추압박골절 환자들에서 경피적 척추체성형술을 시행한 후 그 결과를 후향적으로 분석하였으며, 경피적 척추체성형술의 치료효과와 합병증, 문제점 및 개선점에 관하여 논하고자 하였다.

## 대상 및 방법

2000년 8월부터 2004년 6월까지 골다공증으로 인한 척추압박골절의 진단하에 PMMA를 이용한 경피적 척추체성형술을 시행하였던 218명의 환자들을 연구대상으로 하였다.

모든 환자들은 단순 방사선검사를 시행하여 압박골절 부위를 확인한 후 흉요추부 전산화단층촬영 (computed tomography, CT) 및 자기공명영상 (magnetic resonance image, MRI)을 시행하여 척추의 후방부 균열여부 및 척추강내 골편함입, 불안정

성 여부와 척수막이나 신경근압박 유무를 확인 하였으며, 신생골절 여부를 확인하기 위해 동위원소 골주사 (radioisotope bone scan) 검사를 하였고, 그리고 골다공증의 정도를 측정하기 위해 골밀도검사 (bone marrow densitometry)를 시행하였다 [2]. 흉, 요추부 통증으로 내원한 환자에서 척추골절이 의심되면 MRI검사를 실시하여 T1-강조영상에서 저신호강도를 보이는 급성골절의 소견을 보이거나, T1-강조영상에서 정상소견을 보여도 추적 단순 방사선검사 상 수 개월 이내에 뚜렷한 척추체 높이 감소를 보이고 골주사검사 상 강한 섭취증가를 보이는 경우를 적응증으로 삼았다 [2,4].

단순 방사선검사 상 다발성 척추체골절이 있는 경우는 MRI와 동위원소골주사검사 상 급성골절의 소견이 있는 척추체에만 척추체성형술을 실시하였다. 신경관 침범이 20% 이상이고 신경압박증상이 뚜렷한 심한 방출성골절인 경우에는 신경감압술 또는 안정가료를 원칙으로 하였으나 전신적인 동반질환이 심하여 수술적 감압술을 받을 여건이 되지 못하고, 심장질환, 호흡부전, 욕창 등의 합병증이 심하여 지속적인 안정가료를 하지 못하는 환자들 중에서 신경압박 증상이 약하거나 없는 경우에 한하여 요통의 감소를 통한 조기 보행 및 재활치료의 목적으로 환자 및 보호자와 충분히 상의 후에 척추체성형술을 실시하였다.

급성골절인 경우 환자나 보호자가 빨리 시술을 원하는 경우를 제외하고 척추체 후방피질골의 손상이 회복되기를 기다리기 위해서 증상 발생으로부터 최소 2주 이상 안정가료 후에 시술하였다.

경피적 척추체성형술은 이미 보고된 다른 저자들의 방법 [4,12]과 비슷하게 시행하였다.

모든 예에서 수술실에서 환자를 수술대 위에 복외위로 고정하고 국소마취 후 C-arm 투시기 하에 골절된 척추체와 척추경의 위치를 확인하고 11게이지 골수생검바늘 (Jamshidi type bone marrow needle, Manan Medical Products, Wheeling, USA)로 압박골절된 척추체를 경척추경 (transpedicular)으로 접근하였다. 천자바늘이 척추체의 전방 1/3과 중앙 1/3의 접경부위까지 도달하면 척추체정맥조영술을 시행하였고, 조영제가 골수부의

조영 없이 척추체 주변조직이나 정맥계 내로 직접 유출되는 경우에는 천자바늘의 위치를 조정하여 조영제가 척추체 주변으로 유출되지 않도록 함으로 PMMA의 척추체외로의 유출을 예방하였다[13].

또한, 단순압박골절의 경우에는 주사침을 척추체의 중앙 1/3과 전방 1/3의 접경부위에 위치시켰으나, 방출성압박골절에서는 가능한 한 전방 1/3 보다 좀 더 앞쪽에 주사침을 위치시켰다.

PMMA를 가루 10 mL에 용매 3 mL를 혼합하여 치약 정도의 점도를 보일 정도로 고르게 반죽한 후 PMMA혼합체를 10 mL 주사기에 옮긴 후 주입기를 사용하여 주사하였으며, 주입된 PMMA량을 측정하였다. 특히 방출성 압박골절 시에는 신경관내로의 누출을 예방하기 위해서 점성을 높여서 진한 치약 정도로 반죽하였다. 그리고, 방출성골절인 경우에는 PMMA를 주입 시에 C-arm 투시장치로 지속적으로 감시하면서 신경관내로의 누출에 관심을 두고 척추체후면 근처에 PMMA가 도달하려하면 즉각 주입을 멈추었으며 과도한 주입을 피했다.

대부분의 경우에 점도가 높은 PMMA를 주입할 경우 중앙선을 넘어서 반대편까지 치는 경우는 별로 없어서 반대편 척추경을 통하여 똑같이 시술을 반복하였다. 수술 후 당일 단순 방사선검사를 실시하여 골시멘트의 누출을 확인하였고, 증상이 호전되지 않거나 악화된 경우 및 방사선검사 상 골시멘트 누출이 의심되거나 뚜렷한 경우에 곧바로 추적 CT를 실시하였다.

척추체성형술 시행 후 임상결과는 Prolo의 economic and functional rating scale[14]을 이용하여 excellent, good, fair 및 poor의 4단계로 분석하였으며, 척추체 전방부의 압박의 정도는 Nockels와 McCormack[15]의 방법으로 시행하여 시술 전과 시술 후 2개월 시점의 단순 방사선검사 소견을 토대로 하여 척추체 높이의 정복 정도를 측정하였다.

척추체 성형술 시행 후 환자의 추적관찰기간은 3개월부터 14개월로 평균 7.3개월이었으며, 의무기록지 검토 및 방사선검사를 기준으로 조사하였다.

## 성 적

218명의 환자에서 295례의 척추체성형술을 시행하였으며, 환자들의 나이 분포는 58세부터 87세 까지였고 평균나이는 69.7세였다. 성별 분포는 여자가 182명, 남자가 36명으로 5:1이었다.

다른 내과적 질환의 과거병력 상 65명의 환자가 항고혈압약을 복용 중이었으며, 39명의 환자가 당뇨병으로 약물치료 중이었고, 32명의 환자가 심장질환을 가지고 있었고, 그리고 18명의 환자가 만성폐쇄성 호흡계질환을 가지고 있었다.

손상의 원인으로 넘어짐이 139명(63.8%)으로 가장 많았으며, 별다른 손상원인이 없이 자발적으로 통증이 발생한 경우가 52명(23.9%), 물건을 든 후 통증이 발생한 경우가 27명(12.4%)이었다.

모든 환자들은 시술 전 시행한 신경학적검사 상 신경근을 따라 이상감각 및 방사통을 호소한 24명(11%)외에는 이상소견이 없었으며, 156명(71.6%)의 환자에서 경미한 외상 후 발생한 통증과 압통을 주소로 응급실 및 외래를 방문하였다.

시술 전 통증의 지속기간은 하루에서 1년 3개월이었으며, 증상의 평균지속기간은 19.5일이었다.

척추체성형술을 시행한 295례의 척추체 중에서 1번 요추가 93례(32%), 12번 흉추가 87례(29%)로 절반 이상을 차지하였고 가장 높은 척추는 6번 흉추였고 가장 낮은 척추는 4번 요추였다(Fig. 1). 218명의 환자에서 모두 295례의 척추에서 척추체성형술을 시행하였는데, 한 부위만을 시술한 경우는 150명, 2부위를 시술한 경우는 61명, 3부위를 시술한 경우는 5명, 4부위를 시술한 경우는 2명이었다(Fig. 2). 척추체의 한쪽에서만 척추체 성형술을 시행한 경우는 28례였으며, 양쪽에서 시행한 경우는 267례였다.

골밀도 수치는 -2.5에서 -5.3까지로 평균값은 -3.62로 비교적 심한 골다공증 소견을 보였다.

척추체 전방부의 높이 감소는 15%에서 80%까지 나타났으며, 평균 44.5%의 높이 감소를 보였다. 그중에서 41-50%의 높이 감소가 118례(40%)로 가장 많았다(Fig. 3).

척추체 성형술을 시행할 때 주입한 PMMA의 양

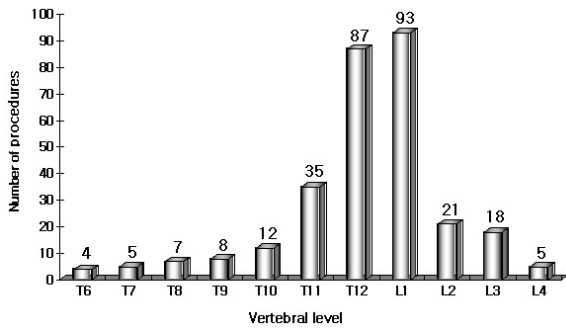


Fig. 1. Distribution frequency of vertebral levels treated.

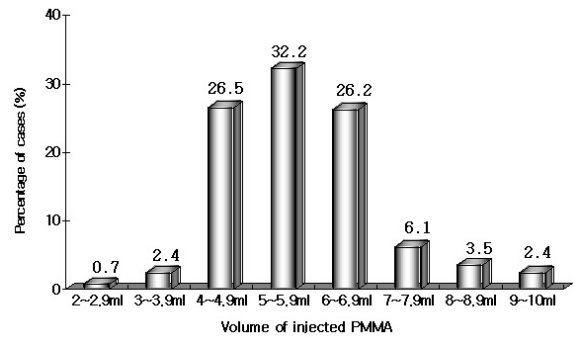


Fig. 4. Distribution percentage of the volume of injected PMMA in 295 cases.

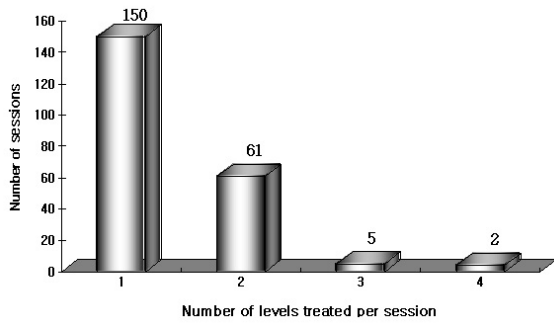


Fig. 2. Distribution frequency of the number of vertebral levels treated per session.

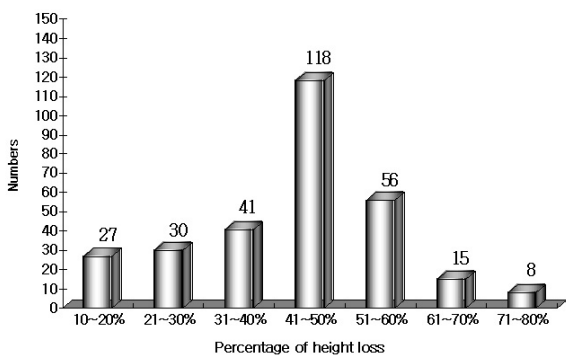


Fig. 3. Distribution percentage of the height loss of vertebral bodies in 295 cases.

은 각 척추체당 2.3-9.2 mL (평균 5.8 mL)였고, 4-4.9 mL (26.5%)와 5-5.9 mL (32.2%)가 가장 많았다(Fig. 4).

시술 직후의 결과는 126명(57.8%)이 excellent, 51명(23.4%)이 good으로 177명(81.2%)에서 만

족할 만한 결과를 보였고, 39명(17.9%)에서는 특별히 증상의 변화가 없었으며, 나머지 2명(0.9%)에서 갈비뼈 부위나 전흉부의 신경근압박증상이 발생하였다.

295례의 척추체성형술을 시행하는 가운데 PMMA의 유출은 34례(11.5%)에서 발생하였으며, 이 중 32례에서는 별다른 증상을 유발하지 않았고, 2례에서 신경근압박증상을 보였으나, 총 295례의 척추체성형술 시행 후 심각한 합병증이나 부작용은 발견되지 않았다.

척추체성형술 시행 후 환자의 추적관찰기간은 3개월부터 14개월로 평균 7.3개월이었으며, 시술 6개월 후 추적관찰한 결과 82.9%에서 good grade 이상으로 시술 직후(81.2%)와 비교하여 통계적으로 큰 차이는 없었다.

6개월 이상 추적관찰 중 척추체성형술을 시행한 척추체의 압박이 진행되는 경우는 11례였으며, 14명의 환자에서 갑자기 새로 통증이 심해지는 경우가 있어 단순 방사선 검사를 시행한 결과 척추체성형술을 시행한 인접부의 척추체에서 압박골절이 동반되어 재입원하여 압박골절부위를 새로이 시술하였다.

## 고 찰

최근 노인연령층의 증가로 인하여 골다공증성 척추압박골절 환자가 증가하는 추세이다. 골다공증성 척추압박골절 환자들은 심한 통증으로 인하여 거동

이 제한되고, 신경계 이상이나 척추체의 약화로 인하여 발생할 수 있는 이차적인 변형 등을 예방하기 위하여 장기간 침상 안정과 경과 관찰이 필요하며 이로 인한 합병증 및 후유증의 발생 가능성이 높을 뿐 아니라 결국 사회적, 경제적인 문제가 심각해질 수 있다[16].

골다공증에 의한 척추압박골절은 과거 대부분 비수술적 치료를 하였으나 그 부작용으로 인해 최근 골시멘트를 이용한 경피적 척추체성형술이 국내외에서 보고되어 탁월한 효과가 입증되어 왔다[3-11]. 경피적 척추체성형술은 1987년 Galivert 등[17]에 의하여 척수혈관종에 의한 통증의 치료에 시도되어 처음 보고된 후 전이성 척추종양에 의한 통증의 치료 등에도 사용되어 왔으며[18,19], 짧은 시술시간과 입원 기간, 저렴한 비용으로 안전하고 빠르게 증상이 호전되는 장점이 있어 특히 고령의 환자에 있어서 보존적 요법보다 더 선호된다. 따라서 고령의 환자들에서 골다공증으로 인한 척추압박골절의 치료로 비교적 시술이 용이한 경피적 척추체성형술이 이상적인 방법이라 할 수 있다[6,13,20].

척추압박골절은 단순 방사선검사만으로도 비교적 쉽게 진단할 수 있지만, 때로는 증상은 있으나 단순 방사선검사 결과가 확실하지 않아 MRI나 동위원소 골주사검사를 통해 진단되는 경우도 있어 주의를 요하며, CT나 MRI 등의 정밀검사를 시행하여 방출성압박골절의 유무와 척추강내로의 골편함입, 척추후주의 손상 및 신경압박이나 손상유무를 반드시 확인하여야 한다[21]. 또한 동위원소 골주사 검사를 시행하여 압박골절의 진구성 여부 및 다발성골절여부에 대한 확인이 필요하다. 골다공증이 심한 노인에서는 특히 다발성 척추체 압박골절이 많아[7] 보존적 치료 후에 척추후만변형(kyphotic deformity)이 생기는 경우가 있는데, 이러한 경우 경피적 척추체성형술로 후만 변형을 예방할 수 있다.

수술 전 시행한 검사를 이용한 예후 관측에 관한 연구로, 척추 MRI나 전신 골주사검사를 통해서 통증 호전이 되는 환자를 더 정확하게 예측할 수 있다는 보고[2]가 있으며, Kaufmann 등[22]은 75명의 환자에서 80회의 척추체성형술을 시행한 결과를 분석하여 척추체골절이 오래될수록 통증의 호전이 잘 되

지 않는 경향을 보인다고 보고하였다.

Ryan 등[23]이 보고한 바에 의하면 골다공증성 척추압박골절환자에서 척추후만증(kyphosis)의 정도, 압박된 척추체의 숫자, 척추의 압박 정도가 심할수록 요통이 더 심하다고 한다. 하지만 이 연구에서는 척추 생체역학적인 불균형과 연관이 있을 수 있는 척추후만증에 대한 통증의 호전 여부는 평가되지 않았다. 척추체성형술을 시술하기 전 통증과 관련이 있는 척추후만증의 정도, 압박된 척추체의 숫자, 척추의 압박 정도가 척추체성형술 후 통증의 호전에 미치는 영향을 정확히 알아보기 위해서는 세 가지 인자에 대한 더 많은 연구가 이루어져야 하리라 생각한다.

척추체성형술이 시행되기 시작하던 초기에, Cotten 등[10]과 Deramond 등[3]은 척추 원래 높이의 1/3이하로 척추가 압박된 경우는 척추체성형술의 상대적 금기로 정하였다. 하지만 Peh 등[24]은 1/3이하로 척추체의 높이가 압박된 예에서 척추체성형술을 시행하여 30명의 환자 중 29명에서 완전 혹은 부분적인 통증 완화를 얻을 수 있었다고 하고, 심하게 압박된 척추에서 시행하는 척추체성형술이 그렇지 않은 경우에 시술하는 것보다 더 어렵지는 않다고 보고하였다. 하지만 Peh 등[24]은 척추체압박이 심하지 않은 환자와의 비교는 하고 있지 않아, 이 결과만 가지고는 척추의 압박 정도와 통증의 호전 여부의 연관성이 없다고 할 수는 없다. 또한 O'Brien 등[25]에 의하면 65% 이상 척추가 압박된 6명의 환자에서 척추체성형술을 시행하여 4명에서 통증의 호전이 관찰되어 환자의 숫자는 적지만 67%의 통증호전을 보였다. 이 연구의 결과에서도 척추체가 40% 이상 압박을 보였던 환자들에서 시술 후 통증완화는 80%이상에서 관찰이 되었다.

경피적 척추체성형술로 인한 합병증으로 PMMA의 신경관 내로의 누출은 자주 발생할 수 있다고 보고되고 있다[7,8,26,27]. 대부분은 별다른 증상을 일으키지 않아 임상적으로 문제시 되지 않는 경우가 많지만 드물게 신경압박증상을 유발하면 큰 수술인 신경감압술을 시행하여야 하고, 그 뒤에도 후유증이 남는 등의 합병증을 일으켜 왔다. 따라서 초기에는 신경관내의 누출을 방지하기 위해서 척추체후방벽의 손상이 있는 방출성골절에서 신경압박증상이 뚜

렷하게 있는 환자 중 전신마취에 크게 위험성이 없는 경우에 한하여 신경감압술 및 기구고정술을 실시하였다[28].

일부 보고자들[19,27,28]은 이러한 척추체 후방 피질골의 손상이 있는 골절 시에 골시멘트의 누출을 줄이거나 예방하기 위해서 골시멘트의 점도를 높여서 주입할 것, 주사바늘의 위치를 가능한 앞쪽에 위치시킬 것, 그리고 필요이상의 과도한 골시멘트의 주입을 피해야 한다고 하였다. 그리고 신경관 내로의 골시멘트의 누출을 줄이기 위하여 시술시 지속적인 C-arm 투시감시장치의 관찰 하에 신중히 주입하여야 할 것이다.

신경관 내로의 골시멘트의 누출을 줄이기 위한 다른 방법으로 척추경을 통하지 않고 후측방으로 척추체성형술을 실시하는 것도 좋은 방법이다. 후측방으로 주사바늘을 삽입하여 척추체의 전방중앙에 위치시키고 점성이 높은 골시멘트를 주입하는 방법으로, 한 번에 시술을 할 수 있어서 빠르고, 후방부로의 과도한 골시멘트의 주입 및 누출을 줄일 수 있으며, 골시멘트의 대부분이 중앙부 앞쪽에 위치하여 역학적으로 좀 더 안정성이 있다. 특히 척추경이 작은 중상부 흉추에서는 척추경을 통하지 않고 효과적으로 시술할 수 있다. 그러나 이러한 후측방접근법은 시술시에 폐, 신장, 대장, 중요 혈관 및 체간혈관의 손상 위험이 있으며 출혈 시 후복강 내 혈종을 일으킬 수 있고, 주사바늘이 들어간 자리로 골시멘트가 누출될 경우 신경근 압박 및 손상의 위험이 있어서 시술시 주의를 요하고 좀 더 관찰이 요구된다[13,29].

디스크 공간 및 척추체주위 공간들은 골시멘트의 누출이 있어도 요근을 통한 과도한 누출을 제외하고는 환자의 통증 호전과는 무관한 것으로 알려져 있는데[27], 이 연구에서도 요근을 통한 골시멘트의 소량 누출이 요통의 호전과는 무관하였다.

이 연구에서는 이러한 방출성골절환자들에게 골시멘트의 누출위험을 줄이기 위해서 주사침의 위치를 가능한 한 척추체의 전방 1/3에 위치시키면서, 좀 더 점성이 높게 골시멘트를 만들어 주입하였고, C-arm 투시감시장치를 지속적으로 관찰하여 골시멘트가 척추체의 후방벽 근처에 도달하면 더 이상 주입을 멈추었고, 필요이상의 과도한 골시멘트의 주입을 피

했다. 또한 증상이 발생한 후 급성기에는 골절면으로의 골시멘트의 누출위험이 높으므로, 단순 압박골절과는 달리 방출성골절인 경우는 일단 안정가료를 실시하고 증상발생 후 최소 2주 이후에 척추체 성형술을 실시하였다.

경피적 척추체 성형술의 적응증에 대해서는 논란이 많으나, 혈액응고 장애, 골수염 및 방출성 혹은 과열골절이 있거나 척추후주의 손상이 동반된 경우에는 금기시 되고 있다[30].

척추체성형술의 시기에 대한 연구에서는 대부분의 환자들이 통증을 견디기 힘들어하므로 압박골절이 발생한 후 1주일 이내에 시행하는 것이 좋다는 보고[31]가 있으나, 아직 명확한 이론적 배경이 확립된 것은 아니며, 현재 극심한 통증의 경우 조기시술에 대하여 논란이 많고, 좀 더 보존적인 치료를 우선시하여 베게 정복이나 신경차단술을 시행한 후 척추체 높이의 정복 및 통증 경감을 유도한 후 척추체성형술을 시행하여 그 효과를 극대화하는 것이 적절하다고 하겠다[31]. 하지만 현재 국내의 경우, 보험인정 기준에서는 2주 이내의 척추체성형술 시행은 인정하지 않고 있어 치료에 제한이 있는 실정이다.

그러므로 골다공증으로 인한 척추압박골절 환자에서 경피적 척추체성형술의 효과적인 치료를 위해서는 먼저 압박골절된 척추체의 진구성, 다발성 그리고 방출성 여부에 관한 정확한 진단이 필요하며, 정확한 수술수기로 합병증을 방지하고, 적절한 수술시기를 선택하는 것이 필수적이다.

경피적 척추체성형술은 이처럼 많은 장점에도 불구하고 개선점으로 생체역학적인 연구가 부분적인 정성적 분석이나 임상경과의 통계분석에 대한 보고들 외에는 아직 부족한 실정이고, 골조직의 정량적이며 역동학적인 비교분석이 이루어지고 있지 않아 전체 척추에 대한 과학적인 생체역학적인 평가가 없다는 점이다. 그리고 PMMA의 주입 후 급격한 온도의 상승으로 주위조직에 영향을 미치거나 척추체외로 누출되어 다른 신체조직에 치명적 손상을 주는 경우가 있어 이러한 문제점에 대한 의공학적, 물리학적 및 생체역학적인 연구를 통하여 척추체의 구조에 대한 정량분석 및 표준화가 필요하며, PMMA의 누출이나, 급격한 온도상승에 의한 주위 조직손상 등의

합병증을 방지하기 위한 대체약물 개발이 향후 필요할 것으로 생각된다 [32]. 최근 개발 중인 hydroxyapatite와 같은 인공대체물질이나 줄기세포(stem cell)를 이용한 좀 더 안전한 골강화제의 개발과 다양한 점액도를 가진 대체약물의 개발도 필요하리라 생각된다[33,34].

일반적으로 6개월 이상 된 압박골절에 대한 척추체성형술의 치료효과는 부정적인 견해가 지배적인데, 이 경우 통증이 지속되는 환자에게 있어서 신경 차단술과 같은 시술도 새로운 방법이라 할 수 있겠다. 또한, 이 연구의 결과에서 나타났듯이 척추체성형술을 시행한 후 인접한 척추체골절의 발생에 대한 예방책에 관한 연구도 필요할 것이다.

이 연구는 현재까지 시행하고 있는 경피적 척추체성형술의 경험을 토대로 결과를 분석하였으며 문제점을 지적하고, 그 개선점을 제시하여 향후 더욱 안전하고 효과적인 시술을 시행하고자 하며, 따라서 이에 대한 충분한 검토와 연구가 계속 필요할 것으로 생각된다.

## 요 약

골다공증에 의한 척추압박골절은 점차 노령인구의 증가와 더불어 그 빈도가 증가하고 있으며, 과거의 보존적 치료나 수술적 치료에 많은 문제점이 발생되어 척추압박골절의 치료 및 재발 방지에 대한 적절한 대안이 제시되어야 한다. 이런 점에서 최근 경피적 척추체성형술은 골다공증으로 인한 척추압박골절의 치료에 좋은 방법으로 많이 보고되고 있으며, 이 연구에서도 시술시 전신마취가 필요 없어 이에 따른 위험도의 감소와 비교적 시술이 용이하고 빠른 통증의 완화로 노인 연령층의 골다공증성 척추압박골절의 치료에 안전하고 이상적인 방법으로 생각되었으나, 앞으로 척추의 생체역학적인 기초과학적 연구가 뒤따라야 하며, 이를 바탕으로 진단기술 및 수술 기법과 PMMA의 단점을 보완할 대체물질의 개발을 유도하여, 보다 나은 치료법이 개발될 수 있도록 해야 할 것이다. 또한 경피적 척추체성형술을 시행한 후에도 지속되는 통증을 해결하기 위한 새로운 치료

법의 개발도 함께 이루어져야 할 것으로 생각된다.

## 참 고 문 헌

1. Mumford J, Weinstein JN, Spratt KF, Goel VK. Thoracolumbar burst fractures: the clinical efficacy and outcome of nonoperative management. *Spine* 1993;**18**:955-70.
2. Maynard AS, Jensen ME, Schweickert PA, Marx WF, Short JG, Kallmes DF. Value of bone scan imaging in predicting pain relief from percutaneous vertebroplasty in osteoporotic vertebral fractures. *Am J Neuroradiol* 2000;**21**:1807-12.
3. Deramond H, Depriester C, Galibert P, Gars DL. Percutaneous vertebroplasty with polymethylmethacrylate: technique, indications, and results. *Radiol Clin North Am* 1998;**36**:533-46.
4. Jensen ME, Evans AJ, Mathis JM, Kallmes DF, Cloft HJ, Dion JE. Percutaneous polymethylmethacrylate vertebroplasty in the treatment of osteoporotic vertebral body compression fractures: technical aspects. *Am J Neuroradiol* 1997;**18**:1897-904.
5. Levine SA, Perin LA, Hayes D, Hayes WS. An evidence-based evaluation of percutaneous vertebroplasty. *Manag Care* 2000;**9**:53-60.
6. Barr JD, Barr MS, Lemley TJ, McCann RM. Percutaneous vertebroplasty for pain relief and spinal stabilization. *Spine* 2000;**25**:923-8.
7. Cortet B, Cotten A, Boutry N, Flipo RM, Duquesnoy B, Chastanet P, et al. Percutaneous vertebroplasty in the treatment of osteoporotic vertebral compression fractures: an open prospective study. *J Rheumatol* 1999;**26**:2222-8.
8. Cyteval C, Sarrabere MP, Roux JO, Thomas E, Jorgensen C, Blotman F, et al. Acute osteoporotic vertebral collapse: open study on percutaneous injection of acrylic surgical cement in 20 patients. *Am J Roentgenol* 1999;**173**:1685-90.
9. Mathis JM, Barr JD, Belkoff SM, Barr MS, Jensen

- ME, Deramond H. Percutaneous vertebroplasty: a developing standard of care for vertebral compression fractures. *Am J Neuroradiol* 2001;**22**:373-81.
10. Cotten A, Boutry N, Cortet B, Assaker R, Demondion X, Leblond D, *et al.* Percutaneous vertebroplasty: state of the art. *Radiographics* 1998;**18**:311-23.
  11. Padovani B, Kasriel O, Brunner P, Peretti-Viton P. Pulmonary embolism caused by acrylic cement: a rare complication of percutaneous vertebroplasty. *Am J Neuroradiol* 1999;**20**:375-7.
  12. Martin JB, Jean B, Sugiu K, San Millan Ruiz D, Piotin M, Murphy K, *et al.* Vertebroplasty: clinical experience and follow-up results. *Bone* 1999;**25** (Suppl):S11-5.
  13. Amar AP, Larsen DW, Esnaashri N, Albuquerque FC, Lavine SD, Teitelbaum GP. Percutaneous transpedicular polymethylmethacrylate vertebroplasty for the treatment of spinal compression fractures. *Neurosurgery* 2001;**49**:1105-15.
  14. Prolo DJ, Oklund SA, Butcher M. Toward uniformity in evaluating results of the lumbar spine operations. A paradigm applied to posterior lumbar interbody fusion. *Spine* 1986;**11**:601-6.
  15. Nockels RP, McCormack B. Diagnosis and management of thoracolumbar and lumbar spine injuries. In: Winn HR, Youmans JR, eds. *Youmans Neurological Surgery*. 4th ed. Philadelphia: Saunders; 1996, p.2079-96.
  16. Tamayo-Orozco J, Arzac-Palumbo P, Peon-Vidales H, Mota-Bolfeta R, Fuentes F. Vertebral fractures associated with osteoporosis: patient management. *Am J Med* 1997;**103** (Suppl 2):S44-8.
  17. Galibert P, Deramond H, Rosat P, LeGars D. Preliminary note on the treatment of vertebral angioma by percutaneous acrylic vertebroplasty [in French]. *Neurochirurgie* 1987;**233**:166-8.
  18. Ide C, Gangi A, Rimmelin A, Beaujeux R, Maitrot D, Buchheit F, *et al.* Vertebral haemangiomas with spinal cord compression: the place of preoperative percutaneous vertebroplasty with methyl-methacrylate. *Neuroradiology* 1996;**38**:585-9.
  19. Weill A, Chiras J, Simon JM, Rose M, Sola-Martinez T, Enkaoua E. Spinal metastases : indications for and results of percutaneous injection of acrylic surgical cement. *Radiology* 1996;**199**:241-7.
  20. You YS, Shin JH, Kim IM. Percutaneous vertebroplasty in treatment of osteoporotic vertebral body fractures: early result. *J Korean Neurosurg Soc* 2001;**30**:163-7.
  21. Baur A, Stabler A, Arbogast S, Duerr HR, Bartl R, Reiser M. Acute osteoporotic and neoplastic vertebral compression fractures: fluid sign at MR imaging. *Radiology* 2002;**225**:730-5.
  22. Kaufmann TJ, Jensen ME, Schweickert PA, Marx WF, Kallmes DF. Age of fracture and clinical outcomes of percutaneous vertebroplasty. *Am J Neuroradiol* 2001;**22**:1860-3.
  23. Ryan PJ, Blake G, Herd R, Fogelman I. A clinical profile of back pain and disability in patients with spinal osteoporosis. *Bone* 1994;**15**:27-30.
  24. Peh WC, Gilula LA, Peck DD. Percutaneous vertebroplasty for severe osteoporotic vertebral body compression fractures. *Radiology* 2002;**223**:121-6.
  25. O'Brien JP, Sims JT, Evans AJ. Vertebroplasty in patients with severe vertebral compression fractures: a technical report. *Am J Neuroradiol* 2000;**21**:1555-8.
  26. Al-Assir I, Perez-Higueras A, Florensa J, Munoz A, Cuesta E. Percutaneous vertebroplasty: a special syringe for cement injection. *am J Neuroradiol* 2000;**21**:159-61.
  27. Cotten A, Dewatre F, Cortet B, Assaker R, Leblond D, Duquesnoy B, *et al.* Percutaneous vertebroplasty for osteolytic metastases and myeloma: effects of the percentage of lesion filling and the leakage of methyl methacrylate at clinical follow-up.



- Radiology* 1996;**200**:525-30.
28. Fourny DR, Schomer DF, Nader R, Chlan-Fourney J, Suki D, Ahrar K, *et al.* Percutaneous vertebroplasty and kyphoplasty for painful vertebral body fractures in cancer patients. *J Neurosurg* 2003;**98**:21-30.
  29. Liebschner MA, Rosenberg WS, Keaveny TM. Effects of bone cement volume and distribution on vertebral stiffness after vertebroplasty. *Spine* 2001;**26**:1547-54.
  30. Peters KR, Guioit BH, Martin PA, Fessler RG. Vertebroplasty for osteoporotic compression fractures: current practice and evolving techniques. *Neurosurgery* 2002;**51**:96-103.
  31. Diamond TH, Champion B, Clark WA. Management of acute osteoporotic vertebral fractures: a nonrandomized trial comparing percutaneous vertebroplasty with conservatory therapy. *Am J Med* 2003;**114**:257-65.
  32. Hardouin P, Grados F, Cotten A, Cortet B. Should percutaneous vertebroplasty be used to treat osteoporotic fractures? An update. *Joint Bone Spine* 2001;**68**:216-21.
  33. Mathis JM, Deramond H, Belkoff SM. *Percutaneous Vertebroplasty*, Newyork: Springer-Verlag; 2002,p.181-93.
  34. Nakano M, Hirano N, Matsuura K, Watanabe H, Kitagawa H, Ishihara H, *et al.* Percutaneous transpedicular vertebroplasty with calcium phosphate cement in the treatment of osteoporotic vertebral compression and burst fracture. *J Neurosurg* 2002;**97**:287-93.