

간세포암에서 간동맥 항암-방사선요법과 간동맥 항암 단독요법의 비교

계명대학교 의과대학 내과학교실

김태열 · 황재석 · 조광범 · 박경식 · 정우진 · 장병국 · 김은수 · 이경인 · 이선영 · 최재혁 · 최종환

The Comparison of Efficacy Between Concurrent Chemoradiotherapy and Hepatic Arterial Infusion Therapy in Hepatocellular Carcinoma

Tae Yul Kim, M.D., Jae Seok Hwang, M.D., Kwang Bum Cho, M.D, Kyeung Sik Park, M.D.,
Woo Jin Chung, M.D., Byoung Kuk Jang, M.D., Eun Soo Kim, M.D., Kyung In Lee, M.D.,
Sunyoung Lee, M.D., Jae Hyuk Choi, M.D., Jong Hwan Choi, M.D.

*Department of Internal Medicine, Keimyung University School of Medicine,
Daegu, Korea*

Abstract

Background/Aims : Patients with advanced hepatocellular carcinoma showed a poor prognosis and there is no curative therapy. The aim of this study was to compare the therapeutic efficacy of concurrent chemoradiotherapy (CCRT) and hepatic arterial infusion therapy (HAIT) in advanced HCC. **Methods** : Between April 2004 and April 2009, thirty four patients (CCRT; 15 and HAIT; 19) with advanced HCC (BCLC stage C) were included in this study. The patients received 5-FU (250 mg)/ Cisplatin 10 mg/leucovorin (12 mg) for 5 days every 3 weeks via implanted chemoport. In CCRT group, patients were treated with external beam radiotherapy (4500 cGy/5 weeks) in addition to HAIT. After 2 cycles of all these therapies, abdominal CT and serum α -FP were checked to evaluate therapeutic efficacies. **Results** : In patients treated with CCRT or HAIT, response rates after 2 cycles were 73.3% (PR 11, SD 2, PD 2) vs 10.5% (PR 2, SD 9, PD 8), respectively ($p=0.001$). The median survival time of CCRT group was 142 days compared with 166 days for HAIT ($p=0.577$). **Conclusions** : CCRT can achieves more favorable results in advanced HCC with good reserve liver function compared with HAIT but there was no differences in median survival times between two groups, Thus further investigation is required to assess

교신저자: 황재석, 700-712 대구광역시 중구 달성로 56, 계명대학교 의과대학 내과학교실

Jae seok Hwang, M.D., Department of Internal Medicine, Keimyung University School of Medicine

56 Dalseong-ro, Jung-gu, Daegu 700-712, Korea

Tel: +82-53-250-7734 E-mail: gastro@dsmc.or.kr

long term response rate and overall survival.

Key Words : Carcinoma, Concurrent chemoradiotherapy, Hepatic arterial infusion therapy, Hepatocellular

서 론

간세포암은 우리 나라에서 흔히 발생하는 악성 종양 가운데 하나로 근치적인 치료가 어렵고 사망률이 높다. 간세포암의 치료 방법에는 수술 치료로 간절제술과 간이식술이 있고 비수술 치료로 간동맥 화학 색전술(transarterial chemoembolization, TACE), 에탄올 주입술(percutaneous ethanol injection therapy, PEIT), 고주파 열치료(radiofrequency ablation, RFA) 등이 있다[1-2]. 그러나 진행성 간세포암에서는 상기 치료 방법들의 적용이 어렵고 표준화된 효과적 치료가 아직 정립되어 있지 않다. 일부 환자에서 전신 항암 요법이 시도 되고 있으나 치료 반응이 좋지 않고 부작용이 심하다[3-4]. 수년 전부터 항암제의 독성을 최소화하기 위해 간동맥으로 항암제를 직접 주입하는 간동맥 항암요법(HAIT, Hepatic arterial infusion therapy)이 진행성 간세포암의 치료로 이용되고 있다[5-8]. 또한 간세포암에서 방사선 조사 단독요법은 뚜렷한 효과가 없었으나 동시 간동맥 항암-방사선요법(CCRT, concurrent chemoradiotherapy)을 시도하여 보다 나은 결과를 얻은 보고들이 있다[9-10]. 이에 저자들은 본원에서 사용 중인 동시 간동맥 항암-방사선요법(동시요법)과 간동맥 항암 단독요법(단독요법)의 효과를 비교하고자 하였다.

대상 및 방법

1. 연구 대상

2004년 4월부터 2009년 4월까지 본원에서 대한간암연구회 간암규약집의 Barcelona Clinic

Liver Cancer staging classification에 따라 stage C인 진행성 간세포암을 진단받고 CCRT를 시행한 환자 15명과 HAIT 단독요법을 시행한 환자 19명을 후향적으로 분석하였다. 결과에 영향을 줄 수 있는 다른 요인들을 배제하기 위하여 기저 간 질환이 만성 B형 간염인 환자들 가운데 치료 시작 당시 ECOG score가 0 혹은 1이고 Child-Pugh A 등급인 경우만 대상으로 하였으며, 80세 이상의 고령, 신기능 이상을 가진 환자와 간 외 종양 전이가 있는 환자는 대상에서 제외하였다.

2. 연구 방법

1) 도관 삽입

국소마취하에 총대퇴동맥을 통해 간동맥 조영술을 시행하여 종양의 위치와 주 공급 간동맥을 확인한 후 도관 말단을 고유간동맥 또는 좌, 우 간동맥에 위치시켰다. 효과적인 항암제 유입과 혈류 유지, 위점막 손상 예방을 위하여 우위동맥과 위십이지장동맥을 다수의 코일로 색전하였으며, 도관 연결 후 우측 서혜부 피하에 chemoport[®]를 장치하였다.

2) CCRT 및 HAIT

두 군 모두 chemoport[®]를 통해 1일 5-fluorouracil 250 mg을 5시간 동안, Leucovorin 12 mg을 천천히 주입하고 마지막으로 Cisplatin 10 mg을 1시간에 걸쳐 연속 5일 간 3주마다 투여하였다. 한편 CCRT군에서는 HAIT 개시일부터 평균 방사선 4500 cGy (180 cGy/Fx, 3600-5400 cGy)를 4~5주에 걸쳐 조사하였다(Fig. 1).

3) 치료 효과의 판정

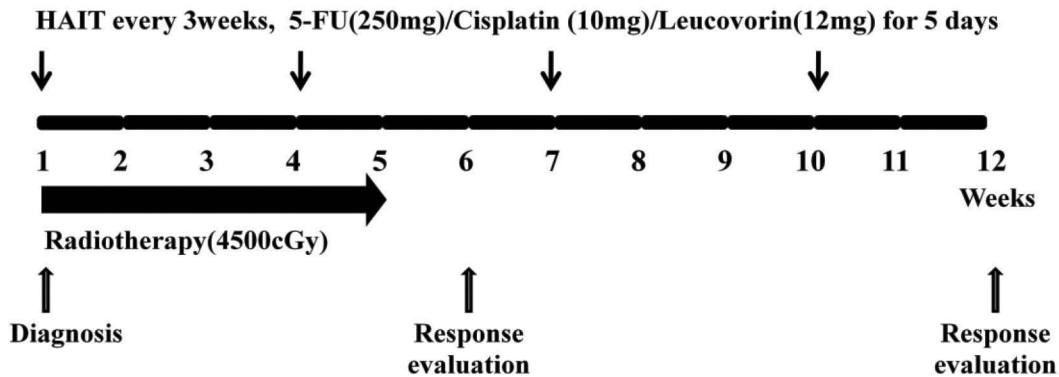


Fig. 1. Therapeutic scheme and timing of assessment for CCRT and HAIT therapy.

치료 개시 2개월 후 복부 전산화단층촬영을 시행하여 치료 효과를 평가하였다. 이는 두 군에서 방사선요법 종료 후 3주, 간동맥 내 향암요법 2회 치료 1개월 후에 해당하는 시점이었으며, 추적 검사가 가능했던 환자에서 4주기 향암치료 이후 복부 전산화단층 촬영을 시행하였다. 반응 평가 기준은 modified Response Evaluation Criteria in Solid Tumors (RECIST)를 이용하였으며, 이는 향암화학요법 전후에 복부 전산화단층촬영에서 각 병변의 최대직경의 합을 구하여 조영 증강 병변이 완전 소실된 경우를 완전 반응 (complete response, CR), 최대직경의 합이 30% 이상 감소한 경우를 부분 반응 (partial response, PR), 최대 직경의 합이 20% 이상 증가한 경우를 진행 병변 (progressive disease, PD), 이 모두를 만족하지 않는 경우를 안정 상태 (stable disease, SD)로 표시하였다 [11]. 완전 반응과 부분 반응을 보인 경우를 치료 반응군으로, 안정 상태와 진행 병변을 비반응군으로 정의하였다. 또한 일반 혈액 및 α -FP을 검사하여 변화 추이를 살펴 보았다.

4) 통계 분석

모든 통계 분석은 SPSS 통계패키지 version 17.0 (SPSS Inc., Chicago, USA)을 사용 하였다. A-FP을 제외한 연속 변수는 평균 \pm 표준편차로, α -FP은 범위 및 중앙값으로 표시 하였으며 빈도 변수는 퍼센트로 표시하였다. 연속 변수의 비교는 독

립 t-검증 또는 Mann-Whitney U 검증을 이용하여 분석하였으며 치료 전후 α -FP값의 비교는 Wilcoxon signed ranks test를 이용하였고, 빈도 변수의 비교는 Fisher의 정확한 검증을 이용하여 분석하였다. 생존율은 치료 개시일부터 연구 시점 까지를 Kaplan-Meier방법으로 평가하였다. p 값은 0.05 미만인 경우를 통계적인 유의성이 있는 것으로 판정하였다.

결 과

1. 대상환자의 특징

전체 대상환자는 34명으로 CCRT 군은 15명이었고 HAIT 군은 19명이었다. 두 군 간의 평균 연령, 성별, 치료 전 종양의 유형 및 크기, 간문맥 종양 혈전 유무, 기존 치료 방법에는 유의한 차이가 없었다 (Table 1).

2. 치료 효과

2주기 치료 후 두 군 모두에서 완전 관해를 보인 환자는 없었다. CCRT 군 15명 중에서 부분 반응은 11명 (73.3%)이었고 안정 병변이 2명 (13.3%)이었다. HAIT 군에서는 부분 반응 2명 (10.5%), 안정 병변 9명 (47.4%), 악화 병변 8명 (42.1%)이었

Table 1. Clinical characteristics of patients

Characteristics	CCRT (n=15)	HAIT (n=19)	P-value
Age (yrs)	54.7 ± 8.4	59.0 ± 8.9	NS
Gender			NS
Male	13 (86.7%)	17 (89.5%)	
Female	2 (13.3%)	2 (10.5%)	
Tumor type			NS
Infiltrative	12 (80.0%)	13 (68.4%)	
Massive	3 (20.0%)	6 (31.6%)	
Tumor size (cm)	12.5 ± 4.1	13.7 ± 4.8	NS
α -FP* (ng/mL)	257.1 (5.0 – 35544.5)	16329.2 (2.0 – 333515.0)	NS
Previous treatment			
Naive	7	3	
TACE	5	13	
TACE + PEIT	2	3	
Operation	1	0	

* Expressed as median value and range

NS: not significant; PVT: portal vein thrombosis; BCLC: Barcelona Clinic Liver Cancer staging classification; α -FP: alpha-fetoprotein; TACE: transarterial chemoembolization; PEIT: percutaneous ethanol injection therapy.

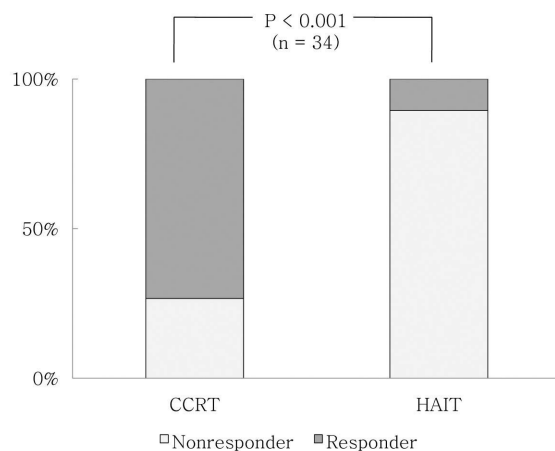


Fig. 2. The Response Rates according to Treatment Modality after 2 cycles.

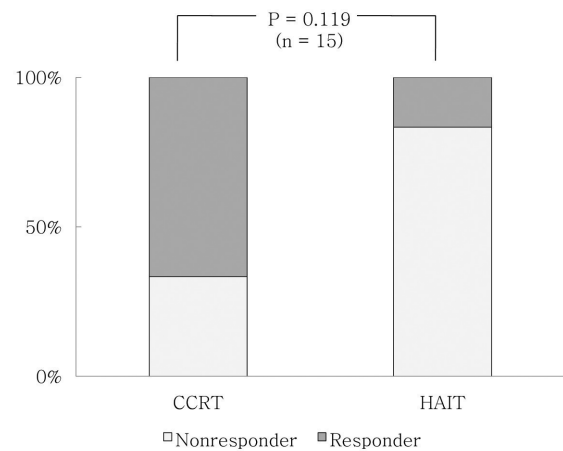


Fig. 3. The Response Rates according to Treatment Modality after 4 cycles.

다. 부분 반응 이상의 효과가 나타난 환자는 CCRT 군(73.3%)에서 HAIT 군(10.5%)에 비해 유의하

게 높은 반응율을 보였다($p=0.001$) (Fig. 2). 4주 기 치료 후 추적 복부 전산화단층촬영이 가능했던

Table 2. Changes of α -FP Level(ng/mL)* after 2 cycles of HAIT

Treatment modality	Pre-treatment	Post-treatment	P-value †
CCRT	257.1	124.3	0.030
HAIT	16329.2	12512.0	0.252

* Expressed as median value, † Wilcoxon signed ranks test, CCRT: concurrent chemoradiotherapy; HAIT: hepatic arterial infusion therapy; α -FP, alpha-fetoprotein.

Table 3. Complications of Treatment

Complications	CCRT	HAIT
Fever	3	2
Leukopenia or thrombocytopenia	3	0
Implanted port infection or displacement	1	1
Nausea, poor appetite	1	1

CCRT: concurrent chemoradiotherapy; HAIT: hepatic arterial infusion therapy.

CCRT 군 9명 가운데 부분 반응은 6명(66.7%)이었고 안정 병변 1명(11.1%), 악화 병변 2명(22.2%)였다. HAIT 군에서는 부분 반응 1명(16.7%), 안정 병변 3명(50.0%), 악화 병변 2명(33.3%)이었으나 두 군간의 차이는 없었다(Fig. 3). α -FP의 중앙값은 CCRT군에서 치료 전과 비교하여 유의한 감소를 보였고, HAIT군에서도 다소 감소하는 경향을 보였으나 통계적 유의성은 보이지 않았다(Table 2).

3. 치료의 부작용 및 사인

치료와 관련된 부작용으로는 두 군에서 발열이 5례 있었고 간동맥 향암제 투여를 실시하고 2~3일째부터 종료 후 수일까지 39°C 미만의 발열이 나타났다. 이학적 검사와 혈액의 배양 검사에서 감염의 증거는 뚜렷하지 않았고 항균제 투약 없이 대증적인 치료로 호전되는 양상을 보였다. 다른 부작용으로는 백혈구 혹은 혈소판 감소 3례, 오심 및 식욕 저하 2례, 도관 감염 혹은 이탈이 2례 발생하였다(Table 3). 사인은 두 군 모두에서 간세포암의 진

행 및 간기능 악화에 의한 간부전(20명)이 가장 많았고 정맥류 출혈(4명), 패혈증(3명), 간암 파열(2명)이었으며 치료 방법에 따른 차이는 없었다(Table 4).

4. 생존 기간

전체 34명 중 사망이 확인된 환자는 29명이었고, 생존 기간의 중앙값은 149일(53~541일)이었다. CCRT 군의 생존 기간 중앙값은 142일(75~523일)이었고, HAIT 군은 166일(53~541일)이었으나 유의한 차이는 없었다($p=0.577$)(Fig. 4).

고 찰

절제가 불가능하며 간동맥 화학색전술이나 국소요법의 적응증이 되지 않는 진행성 간세포암은 기대 여명이 6개월 이내로 예후가 매우 불량하고 확립된 표준 치료방법이 없는 실정으로 다양한 실

Table 4. Causes of Death

Causes of death	CCRT	HAIT
Hepatic decompensation	7	13
Gastrointestinal bleeding	3	1
Sepsis	1	2
Rupture of hepatoma	0	2
Total	11	18

CCRT: concurrent Chemoradiotherapy;
HAIT: hepatic arterial infusion therapy.

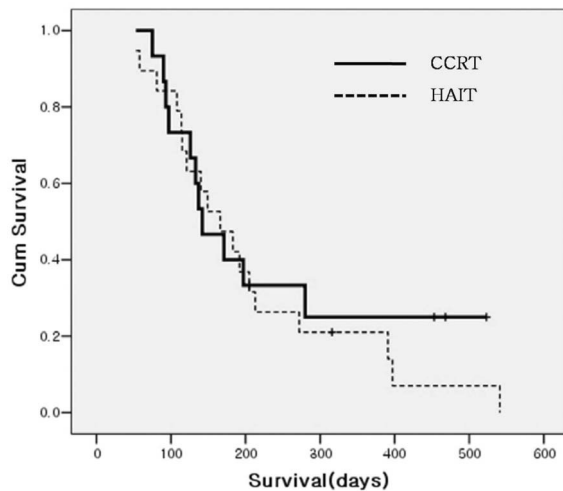


Fig. 4. Survival Curves of the Concurrent Chemoradiotherapy and Hepatic Arterial Infusion Therapy CCRT: concurrent chemoradiotherapy; HAIT: hepatic arterial infusion therapy.

험적 치료가 시도되고 있다. 간세포암에서 전신적인 항암화학요법은 효과가 좋지 않은 것으로 알려져 있으나[3-4], HAIT는 간동맥으로 직접 항암제를 주입하므로 5-20배 정도 농축된 약제를 효과적으로 종양에 투여할 수 있으며 전신 부작용이 적은 장점이 있다[5]. 진행성 간세포암환자에 간동맥 항암요법을 시행한 국내외 여러 연구에서 약 10~40%의 종양반응률이 보고되어 있다[12-15]. 그러나 HAIT를 단독으로 시행한 환자의 과반수 이상

에서 종양이 진행되거나 반응을 보이지 않으므로 치료 효과를 높이기 위해 다른 치료법과 병행요법을 시도하여 좋은 결과를 얻은 보고들이 있다[16-17].

김 등은[18] 간문맥 혈전이 동반된 진행성 간세포암 환자에서 5-fluorouracil 500 mg과 cisplatin 20 mg을 3일간 주입한 간동맥 항암요법 군의 2개월과 6개월 후 반응률은 2.9%와 0%이었으나, 4500 cGy의 방사선을 5주에 걸쳐 조사한 동시 간동맥 항암-방사선 요법군의 2개월과 6개월 후 반응률을 각각 42.1%와 26.3%로 높아졌다고 한 바 있다. 또한 중앙 생존기간도 동시요법군 11.6개월과 단독요법군 4.8개월로 차이가 나타났다고 보고하였다. 다른 연구에서도 5-fluorouracil 500 mg과 cisplatin 20 mg을 각각 5일과 3일간 주입하고 방사선 4400 cGy을 조사하는 동시 간동맥 항암-방사선 요법 후 치료 반응률이 2개월 후 60%, 6개월 후 33.3%까지 보고하였고 중앙 생존기간은 10.6개월이었다고 보고한 바 있다[19]. 그러나 아직까지 동시 간동맥 항암-방사선요법과 간동맥 항암 단독 요법의 치료 효과를 직접적으로 비교한 일관된 자료는 부족한 실정이다.

이 연구에서 진행성 간세포암환자의 항암 2주기 후 복부 전산화단층촬영 결과 CCRT 군과 HAIT군에서 치료 반응률이 각각 73.3%와 10.5%로 CCRT 군의 치료 반응률이 유의하게 높았다. 이는 방사선 조사기술의 발달로 종양부위에 국소 방사선 조사가 효과적으로 이루어지고 항암화학요법이 종양세포의 방사선 취약성을 증가시켜 치료 반응률에 영향을 미친 것으로 생각된다. 치료 후 α -FP의 중앙값은 HAIT 군에 비해 CCRT 군에서 유의한 감소를 보였다. 그러나 중앙 생존기간은 CCRT 군 142일, HAIT 군에서 각각 166일이었고 생존율의 유의한 차이는 확인할 수 없었다. 다른 기관의 연구결과와 비교하여 치료반응률 및 생존 기간의 차이를 보이는 것은 대상환자의 선정기준과 항암제의 용량 및 영상의학과 판독 소견 등의 차이에 의해 나타났을 가능성이 있다고 여겨진다. 이 연구에서는 종양의 크기가 평균 12 cm 이상이었고 침윤형 병변이 다수 포함된 간문맥 혈전을 동반한 극히 진행

된 간세포암 환자를 대상으로 하였다는 점이 이러한 차이에 영향을 주었을 것으로 예상된다. 따라서 HAIT에 추가적으로 시행한 방사선요법 과의 상승효과로 CCRT 군의 초기 치료반응이 우수하게 나타났으나 궁극적으로는 종양의 진행과 간기능 부전으로 인해 생존에는 유의한 결과를 얻지 못한 것으로 보인다. 이외에도 본원에서 HAIT는 2004년 이후부터 지속적으로 시행해 온 반면 CCRT은 2007년 후반부터 본격적으로 시행되어 대상 환자수가 적고 추적관찰기간이 짧았던 점도 평가에 영향을 미쳤을 것으로 생각된다. 치료와 관련된 합병증으로는 발열, 백혈구 혹은 혈소판 감소, 오심 및 식욕저하, 도관 감염 혹은 이탈 사례 등이 있었고 대개의 환자에서 보존적인 치료로 조절이 가능하였다. 사망이 확인된 29명의 사인은 간부전, 정맥류 출혈, 패혈증, 간암 파열 등으로 두 치료군 모두에서 종양의 진행과 간기능 악화로 인한 간부전이 주 사망 원인이었다. 이 연구에서 CCRT과 HAIT을 시행한 군 모두에서 3년 이상의 장기 생존을 보인 사례도 각각 확인할 수 있었으므로 진행된 간세포암 환자라 하더라도 간기능이 양호하고 순응도가 좋다면 상황에 맞는 적극적인 치료가 도움이 된다는 사실을 확인할 수 있었다.

또한 이 연구에서는 자료를 후향적으로 분석하였으므로 두 치료군에서 대상환자의 선정과 추적관찰기간에 차이가 있어 직접적인 비교에 무리가 있을 수도 있으며 침윤형 간세포암 환자가 포함되었으므로 종양의 크기 측정에서 오류가 개입되었을 여지도 고려해야 할 것이다. 향후 보다 장기적인 치료 반응이나 생존율을 평가하기 위해서 종양의 크기와 유형, 기저 간기능, 문맥 침범정도, 항암제 감수성 등의 연구를 포함하여 많은 수의 환자를 대상으로 장기적인 전향적 연구가 필요하리라 생각된다.

요 약

진행성 간세포암에서 동시 간동맥 향암-방사선요법과 간동맥 향암 단독요법의 치료 효과를 비교하였다. 2004년 4월부터 2009년 4월까지 본원에

서 진행성 간세포암(BCLC stage C)으로 진단된 환자를 대상으로 동시요법을 시행한 환자 15명과 단독요법을 시행한 환자 19명을 후향적으로 분석하였다. 두 군에서 chemoport를 통해 5-FU/Cisplatin/Leukovorin을 연속 5일간 3주 간격으로 투여하였으며 동시 요법 군에서는 평균 방사선 4500 cGy를 4~5주에 걸쳐 조사하고, 2주기 항암요법 후 치료 효과를 평가하였다.

그 결과 2주기의 항암치료와 방사선치료를 완결한 후 시행한 복부 전산화단층촬영에서 치료반응률은 동시요법군 73.3%, 단독 요법군 10.5%로 유의한 차이를 보였다($p=0.001$). 그러나 중앙 생존기간은 동시요법 군이 142일, 단독요법군이 166일로 유의한 차이가 없었다.

간기능이 보존된 진행성 간세포암 환자에서 동시 간동맥 향암-방사선요법은 간동맥 향암 단독요법을 시행한 환자군에 비해 우수한 영상학적 반응을 보였으나 생존 기간에서는 차이를 확인할 수 없었다.

참 고 문 헌

1. Paik SW. Treatment of hepatocellular carcinoma. *Korean J Med* 2001;**61**:583-9.
2. Liu CL, Fan ST. Nonresectional therapies for hepatocellular carcinoma. *Am J Surg* 1997;**173**:358-65.
3. Johnson PJ. Systemic chemotherapy of liver tumors. *Semin Surg Oncol* 2000;**19**:116-24.
4. Nowak AK, Chow PK, Findlay M. Systemic therapy for advanced hepatocellular carcinoma: a review. *Eur J Cancer* 2004;**40**:1474-84.
5. Seno H, Ito K, Kojima K, Nakajima N, Chiba T. Efficacy of an implanted drug delivery system for advanced hepatocellular carcinoma using 5-fluorouracil, epirubicin and mitomycin C. *J Gastroenterol Hepatol* 1999;**14**:811-6.
6. Wellwood JM, Cady B, Oberfield RA. Treatment of primary liver cancer: response to regional chemotherapy.

- Clin Oncol* 1979;**5**:25-31.
7. Cho KJ, Andrews JC, Williams DM, Doenz F, Guy GE. Hepatic arterial chemotherapy: role of angiography. *Radiology* 1989;**173**:783-91.
 8. Ando E, Tanaka M, Yamashita F, Kuromatsu R, Yutani S, Fukumori K, *et al.* Hepatic arterial infusion chemotherapy for advanced hepatocellular carcinoma with portal vein tumor thrombosis: analysis of 48 cases. *Cancer* 2002;**95**:588-95.
 9. Dhir V, Swaroop VS, Mohandas KM, Dinshaw KA, Desai DC, Nagral A, *et al.* Combination chemotherapy and radiation for palliation of hepatocellular carcinoma. *Am J Clin Oncol* 1992;**15**:304-7.
 10. Stillwagon GB, Order SE, Guse C, Klein JL, Leichner PK, Leibel SA, *et al.* 194 hepatocellular cancers treated by radiation and chemotherapy combinations: toxicity and response: a Radiation Therapy Oncology Group Study. *Int J Radiat Oncol Biol Phys* 1989;**17**:1223-9.
 11. Lencioni R, Llovet JM. Modified RECIST (mRECIST) assessment for hepatocellular carcinoma. *Semin Liver Dis* 2010;**30**:52-60.
 12. Ando E, Yamashita F, Tanaka M, Tanikawa K. A novel chemotherapy for advanced hepatocellular carcinoma with tumor thrombosis of the main trunk of the portal vein. *Cancer* 1997;**79**:1890-6.
 13. Yamasaki T, Kurokawa F, Shirahashi H, Kusano N, Hironaka K, Masuhara M, *et al.* Novel arterial infusion chemotherapy using cisplatin, 5-fluorouracil, and leucovorin for patients with advanced hepatocellular carcinoma. *Hepatol Res* 2002;**23**:7-17.
 14. Song HG, Lee HC, Song BC, Chung YH, Lee YS, Yoon HK, *et al.* Efficacy of repeated arterial infusion of cisplatin and 5-Fluorouracil via a percutaneously implantable port system in advanced hepatocellular carcinoma. *Korean J Hepatol* 2001;**7**:61-7.
 15. Jang BK, Chung WJ, Park KS, Cho KB, Hwang JS, Ahn SH, *et al.* The efficacy of hepatic arterial infusion therapy for advanced hepatocellular carcinoma according to extrahepatic collateral feeding vessels. *Korean J Hepatol* 2005;**11**:359-70.
 16. Han KH, Seong J, Kim JK, Ahn SH, Lee do Y, Chon CY. Pilot clinical trial of localized concurrent chemoradiation therapy for locally advanced hepatocellular carcinoma with portal vein thrombosis. *Cancer* 2008;**113**:995-1003.
 17. Krishnan S, Dawson LA, Seong J, Akine Y, Beddar S, Briere TM, *et al.* Radiotherapy for hepatocellular carcinoma: an overview. *Ann Surg Oncol* 2008;**15**:1015-24.
 18. Kim JS, Han KH, Lee DY, Seong JS, Youn YH, Cheong JY, *et al.* Concurrent chemo-radiation therapy for advanced hepatocellular carcinoma with portal vein thrombosis. *Korean J Hepatol* 2002;**8**:71-9.
 19. Kim JW, Suh SH, Won JY, Lee DY, Park SI, Lee JT, *et al.* Combined therapy involving hepatic arterial chemoinfusion through a percutaneously implanted port, and external irradiation for advanced hepatocellular carcinoma. *J Kor Radiol Soc* 2002;**47**:583-90.