계명의대학술지 제33권 1호
Keimyung Med J
Vol. 33, No. 1, June, 2014

병적 골절이 동반된 월상골 골내 결절종

계명대학교 의과대학 정형외과학교실

조철현·이시욱

Intraosseous Ganglion with Pathologic Fracture of the Lunate

Chul Hyun Cho, M.D., Si Wook Lee, M.D.

Department of Orthopedic Surgery, Keimyung University School of Medicine, Daegu, Korea

Abstract

Although intraosseous ganglion of the carpal bones is an uncommon lesion, it can be a cause of chronic wrist pain. Especially, pathologic fracture as complication of idiopathic intraosseous ganglion of the lunate is extremely rare. We report a rare case of idiopathic intraosseous ganglion with pathologic fracture of the lunate that was successfully treated by curettage and autogenous cancellous bone graft.

Key Words : Idiopathic, Intraosseous ganglion, Lunate, Pathologic fracture

서 론

결절종은 관절막, 건 및 건초의 점액 변성으로 인하여 발생되는 종양으로서 수부 연부 조직 종양의 50-70%를 차지하는 흔한 질환이지만, 골조직 내에 발생하는 결절종은 흔하지 않은 것으로 알려져 있다[1,2]. 수근부에 발생하는 골내 결절종은 주로 주상골과 월상골에 발생하며, 만성 수근부 동통을

교신저자: 이시욱, 700-712 대구광역시 중구 달성로 56, 계명대학교 의과대학 정형외과학교실
Si Wook Lee, M.D., Department of Orthopedic Surgery, Keimyung University School of Medicine
56 Dalseong-ro, Jung-gu, Daegu 700-712, Korea
Tel : +82-53-250-7729 E-mail : shuk@dsmc.or.kr

유발할 수 있는 질환들에서 드문 원인 중의 하나이다 [2-5]. 지금까지 국내에서는 2례의 월상골 골내 결절종이 보고되어 있으나[6,7], 합병증 중의 하나인 병적 골절이 동반된 경우는 보고된 바 없다.

이에 저자들은 특발성으로 추정되는 월상골 골내 결절종에서 병적 골절이 동반된 1례를 경험하였기에 문헌 고찰과 함께 보고하고자 한다.

증 례

자동차 정비공인 33세 남자 환자가 2주 전부터 급격히 악화된 우측 수근부 동통을 주소로 내원하였다. 내원 4개월 전부터 작업 시 우측 수근부에 간헐적 불편감이 있었으나 특별한 치료 없이 지냈다. 과거력상 특별한 외상의 병력이나 내과적 질환은 없었다.

진찰 검사 상 배측 수근부의 중앙에 현저한 압통이 관찰되었으나, 종창 등의 다른 특이한 소견은 없었다. 완관절의 능동적 운동 범위는 굴곡 75도, 신전 80도, 요사위 20도, 척사위 30도로 건측과 비교하여 굴곡이 감소된 소견을 보였다. 단순 방사선 사진 상에서 월상골 내에 경화가 동반된 경계가 분명한 방사선 투과성의 낭포성 병변이 관찰되었다(Fig. 1). 컴퓨터 단층촬영상에서 월상골의 요배부에 격막을 가지는 2개(6×5 mm, 3×2 mm)의 낭포성 병변과 함께 주상골과 관절면을 이루는 피질골의 파손(breakage)이 관찰되었다(Fig. 2). 자기 공명 영상에서는 T1 강조 영상에서 저신호 강도, T2 강조 영상에서 고신호 강도를 나타내는 액체가 포함된 낭포성 병변과 함께 병변 주위에 반응성 골수 부종 소견이 관찰되었다(Fig. 3).

월상골에 발생한 특발성 골내 결절종에 병적 골절이 동반된 상태로 판단하고 배측 도달법을 이용한 수술적 요법을 시행하였다. 2.5 cm의 횡 피부 절개를 시행하고 3-4 mm 세로로 주상 월상 인대를 절개하니 노란색 젤리 형태의 점액성의 액체가 월상골을 뚫고 배액 되는 소견을 관찰할 수 있었다. 월상골의 요배측부를 노출하였으나 육안상으로 피질골의 결손을 확인할 수 없었다. 21G needle을 이용하여 피질골의 파손 부위를 찾은 다음 4×4 mm의

Fig. 1. Plain radiograph shows a well-defined round radiolucent lesion with sclerotic rim in the lunate.

창(window)을 만들어 완전한 소파술을 시행하였다. 그 후 골 결손부에 대해 자가 장골 해면골 이식술을 시행하였다. 조직검사상에서는 synovial lining 이 없는 비후된 섬유성 낭종 벽(wall)과 함께 부분적인 석회화(calcification) 소견이 관찰되었으며, 월상골의 골내 결절종으로 확진되었다(Fig. 4).

환자는 술 후 17개월째 동통 및 재발 등의 특별한 합병증 없이 정상 생활 중이다.

고 찰

수근부에 발생하는 골내 결절종은 주상골과 월상골에서 흔히 발생하며, 크게 특발성(idiopathic type)과 관통형(perforating type)으로 분류할 수 있다[2,3]. 특발성은 골 주변 조직과의 연관성 없이 일차적으로 발생한 경우이며 관통형 결절종은 이미 존재하고 있었던 연부조직 내의 결절종이 골의 피질을 침투하여 생기는 경우로, 특발성이 관통형보다 높은

Fig. 2. Computed tomography shows two septated cystic masses with cortical breakage at dorso-radial side of the lunate (A,B).

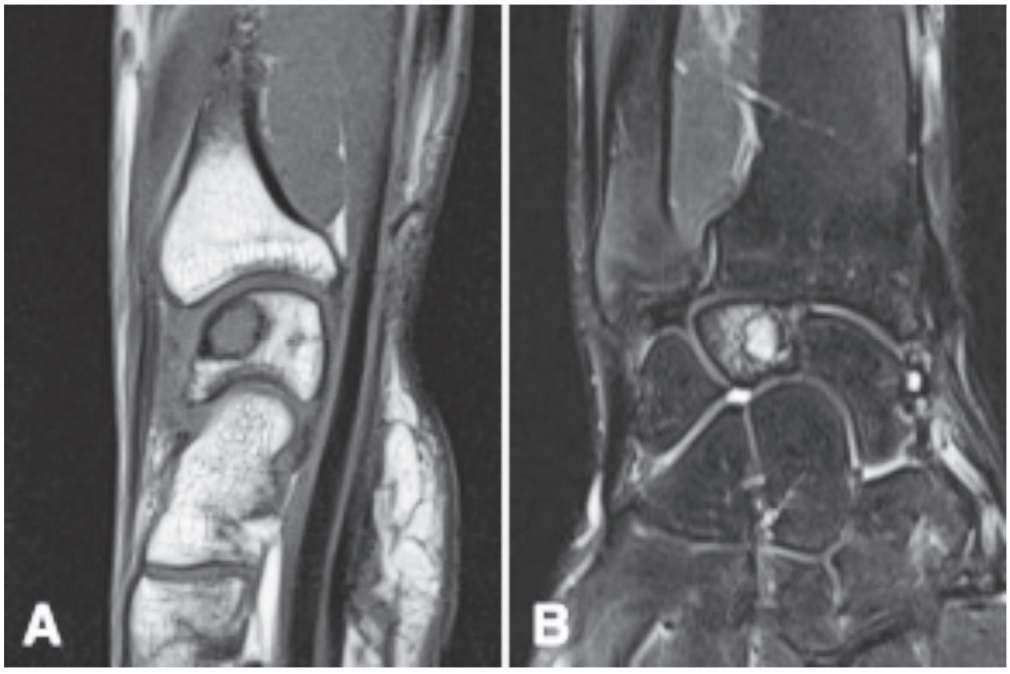

Fig. 3. Magnetic resonance image shows well-defined cystic mass with low signal intensity on T1-weighted image (A) and high signal intensity on T2-weighte image (B). Bone marrow edema around mass is also observed.

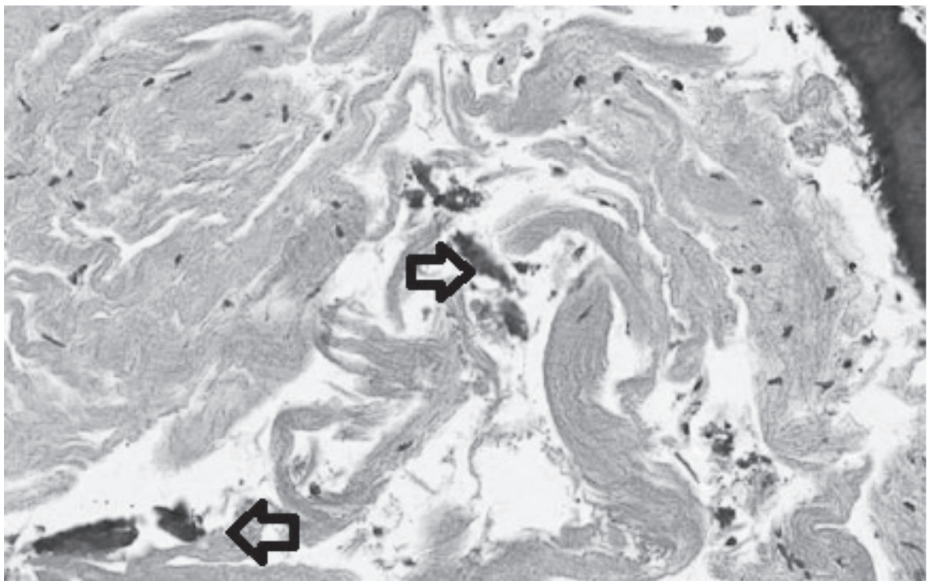

Fig. 4. Microscopic finding shows fibrous cystic wall without synovial lining and some particles of calcification (arrows).

빈도를 보이는 것으로 알려져 있다[2,3,5]. 특발성의 경우, 그 정확한 기전은 불분명하지만 역학적인 스트레스, 반복적인 외상으로 인한 점액 변성, 간엽 세포의 골수내 이형성증에 의해 발생할 수 있다. 또한 골수강내 결체 조직 세포의 화생(metaplasia)과 섬유아세포들의 증식으로 점액 변성이 일어나고 점액 분비와 hyaluronic acid의 축척이 일어나 결절종의 크기를 증가시키는 것으로 알려져 있다[5]. Jonsson과 Eiken[8]은 초기에 엉성한 골 소주가 완전한 낭종으로 변하게 되고, 이 낭포성 병변의 골용해로 인하여 연골하 골이 깨지게 됨으로써 주위 관절 공간과 통하게 된다고 하였다. Uriburu 등[4]은 소위 이차성으로 불리는 관통형의 일부는 특발형 골내 결절종의 피질골의 침범으로 인하여 이차적으로 연부 조직 결절종이 발생하였을 가능성을 제시하였다.

다양한 임상 양상과 방사선 소견을 가지는 월상골 골내 결절종에 대한 여러 연구들이 보고되어 있다. Tham 등[3]은 월상골에 발생한 골내 결절종 9례 중 특발성이 5례였으며, 4례에서는 잠재되어 있는 관절막내 결절종의 이차적 골내 침범으로 인한 관통형이었음을 보고하였다. 국내에서는 월상골에 발생한 골내 결절종이 총 2례가 보고되어 있는데, 모두 수술 소견상 주위 인접 관절과의 소통 없이 발생한 특발성 골내 결절종이었다[6,7]. 이와 달리 본 증례에서는 방사선 및 수술 소견상 골내 결절종의 확장으로 인한 피질골의 파손과 함께 주상 월상 관절과의 소통을 관찰할 수 있었다. 자기 공명 영상 촬영상 낭포성 병변 주위로 반응성 골수 부종이 관찰되었고, 주위 연부 조직에 결절종이 관찰되지 않았던 것으로 보아 특발성으로 발생한 골내 결절종에 병적 골절이 동반된 경우라고 판단하였다.

수근부에 발생하는 골내 결절종은 대부분 무증상으로 우연히 촬영한 단순 방사선 촬영에서 발견되는 경우가 많다. 동통이 동반된 골내 결절종은 드물게 나타나지만, 낭종의 팽창으로 인해 피질골이 얇아진 경우나 파손이 있는 경우, 무혈성괴사에 의해 수근골의 붕괴가 발생한 경우 등의 합병증이 발생한 경우에 지속적인 동통이 발생할 수 있다. Yamazaki 등[9]은 월상골 골내 결절종의 합병증으로서, 병적 골절의 골편에 의한 굴곡 건 파열 1례를 보고하였다. 월상골 내에서 동통이 동반된 방사선 투과성 병변이 있을 때 감별해야 할 질환으로는 골내 결절종

이외에도 Kienbock 병, 유골 골종(osteoid osteoma), 거대세포종(giant cell tumor), 동맥류 골 낭종(aneurysmal bone cyst), 내연골종(enchondroma) 등이 있다[1,4].

진단은 단순 방사선 촬영, 컴퓨터 단층 촬영, 자기공명 영상 등이 도움 될 수 있다. 단순 방사선 촬영상에서 나타나는 전형적인 모습은 경계가 비교적 명확하며 방사선 투과성의 병소가 경화성 있는 경계 안에 관찰된다. 컴퓨터 단층 촬영과 자기 공명 영상은 비정상적인 병변을 확실히 구별할 수 있게 하고 병변의 위치와 범위를 정확히 평가할 수 있어 술 전 계획을 세우는데 있어서 많은 도움을 준다[1,5]. 본 증례에서도 컴퓨터 단층 촬영을 통해 단순 방사선 사진상에서 보이지 않았다던 격막에 의해 분리된 또 하나의 작은 결절종을 발견할 수 있었으며, 자기 공명 영상 촬영을 통해 골내 액체 성분의 내용물이 요측부 피질골을 뚫고 관절면으로 연결되는 소견과 함께 주변 조직의 상태를 관찰할 수 있었다.

치료로는 크기 변화가 없으며 피질의 침투가 없고 정기적인 단순 방사선 촬영 상에서 피질골의 골절의 위험성이 증가하지 않는 것으로 판단된다면 보존적인 치료로 충분하다[2]. 그러나 수근부 동통이 지속되면서 결절종의 크기가 점점 증가하거나 피질골의 침식 등이 관찰되면 수술적 치료를 고려하여야 한다[1,3,4]. 수술적 치료의 방법으로는 대부분의 보고들에서 결절종의 소파술 후 자가 해면골 골이식술을 시행하였으며, 재발은 거의 없는 것으로 보고되고 있다[3-7]. 본 증례의 경우 동통과 함께 방사선 소견상 병적 골절이 확인되었기 때문에 확실한 수술적 치료의 적응증이 된다고 할 수 있겠다.

월상골의 골내 결절종은 드물지만 수근부 동통을 일으키는 원인 중 하나로 고려되어야 하며, 증상이 갑자기 악화된 경우에는 병적 골절을 의심하여야 할 것으로 판단된다.

참 고 문 헌

1. Luke DL, Pruitt DL, Gilula LA. Communicating intraosseous ganglion of the lunate. *Can Assoc Radiol J* 1993;**44**:304-6.
2. Schajowicz F, Clavel Sainz M, Slullitel JA. Juxta-articular bone cysts (intra-osseous ganglia): a clinicopathological study of eighty-eight cases. *J Bone Joint Surg Br* 1979;**61**:107-16.
3. Tham S, Ireland DC. Intraosseous ganglion cyst of the lunate: diagnosis and management. *J Hand Surg Br* 1992;**17**:429-32.
4. Uriburu IJ, Levy VD. Intraosseous ganglia of the scaphoid and lunate bones: report of 15 cases in 13 patients. *J Hand Surg Am* 1999;**24**:508-15.
5. Uzel M, Cetinus E, Bilgic E, Bakaris S. Intraosseous ganglion of the lunate: a case report. *Joint Bone Spine* 2003;**70**:393-5.
6. Han CW, Kim JC, Lee HK, Ha JD, Shin YH, WY. K. Intraosseous Ganglion of the Lunate. *J Korean Soc Surg Hand* 2003;**8**:47-9.
7. Seo JS, Choi IS. Intraosseous Ganglion of the Lunate -A Case Report-. *J Korean Soc Surg Hand* 1999;**4**:113-6.
8. Jonsson K, Eiken O. Development of carpal bone cysts as revealed by radiography. *Acta Radiol Diagn (Stockh)* 1983;**24**:231-3.
9. Yamazaki H, Kato H, Murakami N. Closed rupture of the flexor tendons of the index finger caused by a pathological fracture secondary to an intraosseous ganglion in the lunate. *J Hand Surg Eur Vol* 2007;**32**:105-7.