

## 비중격에 발생한 다형선종 1례

계명대학교 의과대학 이비인후과학교실

안병훈 · 최종원 · 박연호 · 김동은 · 김은덕

### A Case of Pleomorphic Adenoma on Nasal Septum

Byung Hoon Ahn, M.D., Jong Won Choi, M.D., Youn Ho Park, .M.D.,  
Dong Eun Kim, M.D., Eun Deok Kim, M.D.

*Department of Otolaryngology,  
Keimyung University School of Medicine, Daegu, Korea*

**Abstract :** Pleomorphic adenoma is a kind of salivary gland neoplasm and is derived from the epithelial and mesenchymal elements. It is rarely found in the upper respiratory tract, especially in the nasal cavity. We experienced a case of pleomorphic adenoma arising from the nasal septum, and present herein the case with the review of literatures.

**Key Words :** Nasal septum, Pleomorphic adenoma

### 서 론

다형선종(pleomorphic adenoma)은 대부분 주타액선에 발생하는 상피기원의 양성종양으로 특히 이하선에서 많이 볼 수 있다. 다형선종이 상기도에서 발생하는 경우는 드물지만 그 중에서는 비강에 제일 많이 발생하게 되고 이 중 대부분은 비중격에서 기원하며 드물게 비강측벽에서 생긴다.

병리학적으로 다형선종은 상피조직과 간엽조직을 함께 가지는 특징을 보이는데 주타액선의 경우보다 비강에서 발생하는 것은 기질적인 요소가 적고 세포성이 높은 특징을 가지고 있다[1].

최근 저자들은 좌측의 비폐색 및 간헐적인 비출혈을 주소로 내원한 52세 남자의 비중격에 발생한 다형선종을 치험하였기에 이를 문헌고찰과 함께 보고하는 바이다.

### 증 례

환자 : 이○우

초진 : 2002년 10월 15일

주소 : 좌측 비폐색 및 간헐적인 비출혈

현병력 : 3개월전부터 발생한 좌측 비폐색 및

간헐적인 비출혈의 증상이 있었다. 비루, 후비루 및 안면부 동통이나 치통은 호소하지 않았다. 개인 의원을 방문하여 종양을 의심하여 실시한 조직검사상 다형선종 소견을 보여 계명대학교 동산의료를 방문하였다.

과거력 및 가족력 : 특이사항은 없었다.

이학적검사 소견 : 전비경 및 비내시경검사상 비중격이 좌측으로 만곡되어 있었고, 직경 5 mm 의 둥글고 표면이 평활한 연조직 종괴가 열은 적색으로 보였다. 비강내에 병적인 분비물은 관찰되지 않았고 우측비강은 정상소견이었다(Fig. 1).

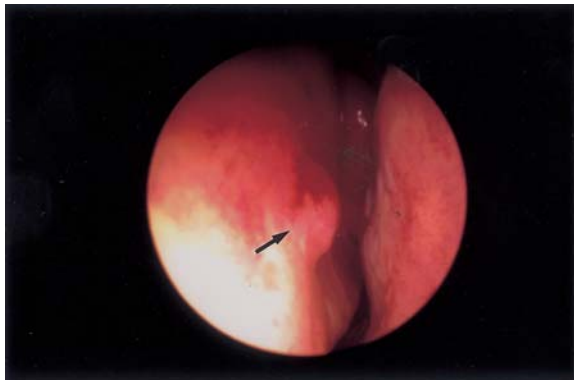


Fig. 1. Preoperative telescopic photograph shows small pinkish mass (arrow) on left anterior nasal septum.

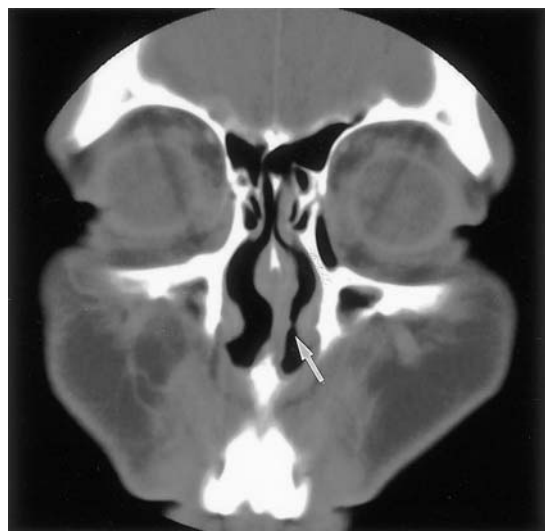
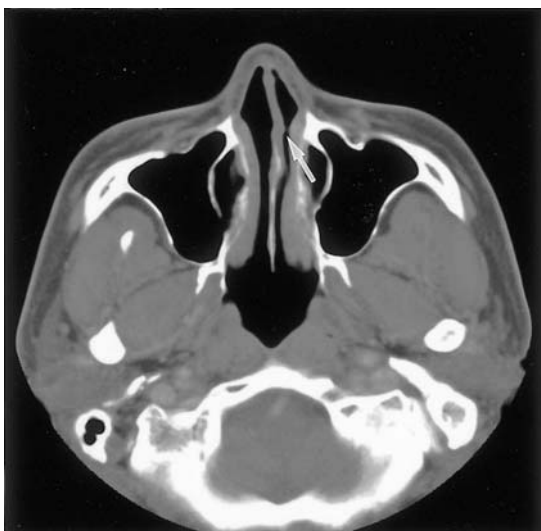


Fig. 2. Axial (A) and coronal (B) paranasal sinus computed tomogram reveal a small elevating soft tissue density (arrow) on left side of nasal septum with clear ethmoid and maxillary sinuses.

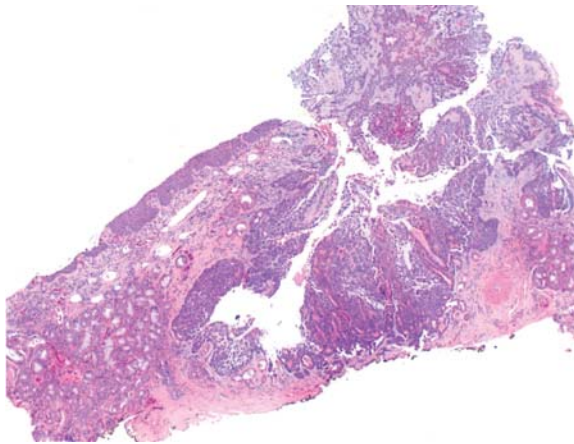
일반검사 소견 : 혈액검사, 뇨검사, 흉부방사선 검사나 심전도에는 특이사항이 없었다.

방사선학적검사 소견 : 부비동 전산화단층촬영에서는 좌측 비중격에 완만히 돌출된 저음영의 연조직 종괴가 관찰되었다. 비중격의 연골이나 골과 괴 소견은 없었으며 부비동에는 특이소견이 없었다(Fig. 2).

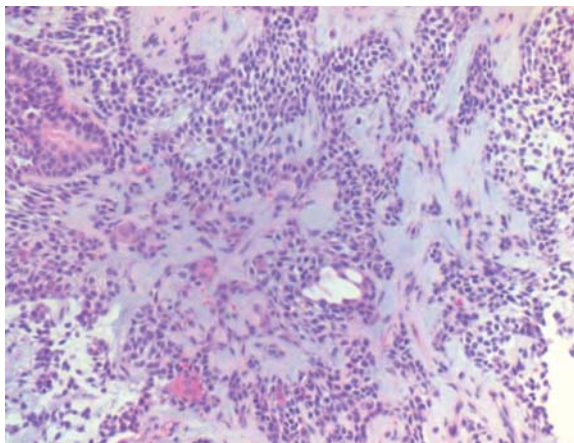
수술소견 : 2002년 12월 11일, 전신마취하에서 비내시경적으로 비중격의 전방에 부착된 종괴를 주위의 정상 연조직 및 연골막을 포함하여 절제하였다. 연골막이나 연골과의 유착은 없었으며 하방의 연골은 깨끗하였다. 출혈은 경미하였으며 절제면에는 gelfoam을 도포하고 비강팩킹은 시행하지 않았다.

병리조직학적 소견 : 육안적으로 0.8 × 0.5 × 0.3 cm 크기의 열은 갈색의 불규칙한 절단면을 보였다. 광학현미경검사상에는 상피세포 성분과 간질성분의 혼합된 양상을 보였으며 각각의 세포에서 이형성이나 이상분열의 소견은 없었다(Fig. 3&4).

경과 : 수술 후 경과는 양호하였으며 술후 8개월까지 추적관찰에서 재발은 없었고 수술부위에는 정도의 함몰이 관찰되었으나 정상 점막으로 잘 치유되었다(Fig. 5).



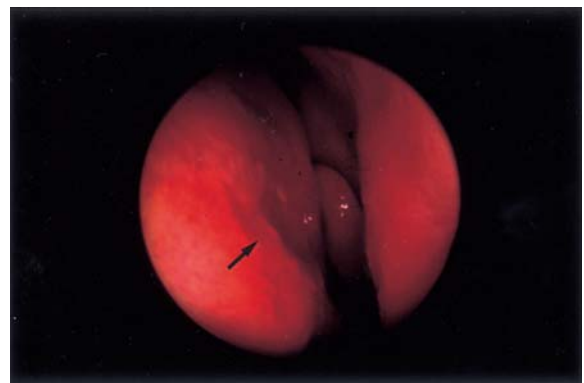
**Fig. 3.** Light microscopic finding shows an intimate mixture of epithelial and stromal elements (H&E stain,  $\times 40$ ).



**Fig. 4.** Light microscopic finding shows the stroma that exhibits epithelial component with a wide variety of cell types, including inner and outer tubular cells, squamous cells, hyaline cells, and spindle cells (H&E stain,  $\times 200$ ).

## 고 찰

다형선종은 상피조직과 간엽조직에서 기원하는 종양으로 모든 타액선 종양의 65%를 차지한다. 이하선, 악하선, 소타액선의 순으로 호발하며 이하선 종양의 77%, 악하선 종양의 60%, 구개종양의 53%가 다형선종으로 보고되고 있다[2]. 두경부 영역에서는 타액선 외에도 경구개, 눈물샘, 혀부점



**Fig. 5.** Postoperative telescopic photograph (6 weeks after excision) shows well-epithelized septal mucosa (arrow) without evidence of recurrence.

막, 입술, 혀, 인두, 편도 그리고 경부 등에서 드물게 보고되고 있다[3]. Batsakis [4]는 비강에서 부비동이나 비인강에서보다는 흔하게 나타나며 비강에서 발생한 다형선종은 대개 비중격의 골부 또는 연골부에서 기원하며, 20%의 경우에서 비강측벽에서 기원하고 주위 부비동으로 파급되는 경우는 드물다고 하였다. 많지는 않지만 국내에서도 비중격에 발생한 다형선종을 보고한 바 있다[5-9].

예전에는 상피조직과 결체조직이 혼합되어 있다는 뜻에서 혼합종(mixed tumor)이라고 불리웠으나 조직학적으로 상피성 세포들이 대부분을 차지하고 있고 연골과 같은 결체조직 성분들도 상피 기원임이 알려지면서 혼합종이라는 병명보다는 다형선종이라는 병명을 선호한다[10].

비강의 다형선종의 원인으로 Matthew 등[11]은 태생기에 외배엽 상피세포가 비와(nasal pit)를 통하여 비중격으로 유도될 때의 이상으로 나타난다고 하였고, Stevenson[12]은 태생기의 비중격의 성장이 거의 없으므로 야곱슨 비서골기관(vomer nasal organ of Jacobson)의 잔유물이 원인이 되어 유발된다고 하였다. 이외에도 Evans와 Cruichshank [13]는 다형선종이 모두 상피성 기원을 하며 태생 잔유물(embryonic remnants)보다는 완전히 발달된 타액선조직에서 유발된다고 주장하였으나 아직까지 확실하게 알려진 정설은 없다.

다형선종은 모든 연령에서 발생할 수 있으며 주로 20대에서 50대 사이에 호발한다[14]. 주타액선의 다형선종은 여자에게 1.5배정도 더 많은 빈도를 보이거나[10], 비강의 다형선종은 비슷한 남녀비를 보인다[1].

주증상으로는 비폐색이 가장 많으며 보통 일측성일 경우가 많고 비강내 종물, 비출혈 등을 호소하며[1,4] 그 외에 두통, 유루, 비루 등을 호소할 수 있고 대부분은 증상이 시작된 후 1년 이내에 진단을 받게 된다[1,4]. 본 증례에서는 비중격기원으로 비출혈 증상이 조기발견에 도움이 되었고 종물의 크기가 크지 않아 다른 증상은 나타나지 않은 것으로 생각된다.

다형선종은 육안적으로 표면이 평활하고 분엽되어 있으며 일반적으로 피막에 잘 둘러싸여 있다[2]. 비강내 조직학적 특징은 진단에 중요하며 상피조직과 간엽조직이 혼재되어 있는 소견을 보이고 있으나 주타액선에 생기는 것보다 세포성이 높고 기질적 요소가 없거나 적은 소견을 보인다[1,4]. 본 증례에서도 이러한 조직학적 특성을 보였다.

치료로서는 주위조직을 포함한 완전한 국소적 절제술(en bloc resection)로 충분한 치료효과를 얻을 수가 있으며 재발을 방지하기 위한 광범위한 절제는 필요하지 않다[1,4]. 한편 과거에 사용된 적이 있는 방사선치료에는 저항성이 높아서 일차적 치료방침으로 권장되고 있지 않으며, 또한 방사선치료를 했을 경우 결과적으로 섬유화를 초래하여 후에 수술을 더 어렵게 할 수 있다[3].

재발율에 있어서 Compagno와 Wong[1]은 1년부터 41년까지 평균 7.5년 동안의 추적관찰을 통하여 10%의 재발율을 보고하였으며 비강내 다형선종이 이하선 다형선종이나 구강내 다형선종에 비해 상대적으로 낮은 재발율을 보인다고 하였다. 이는 점액성 기질과 관련이 있으며 재발된 경우에는 기질성분이 많이 관찰된다[14]. 다형선종의 재발율이 많은 이유로는 점액성 기질이 수술부위에 오염되어 그로 인해 재발할 수 있는 병소를 제공하게 되므로 재발율이 높아진다고 하였으나 비강의

다형선종은 조직학적 특성상 기질성분이 거의 없는 소견을 보이므로 이러한 낮은 재발율을 설명할 수 있다[1].

비강에 발생한 다형선종은 주타액선에서 발생한 것보다 발생빈도가 드물고 재발율이 낮은 것이 특징이나 후에 재발의 가능성이 있고 부비동으로 파급될 잠재력이 있기 때문에 정기적인 외래관찰이 필요하며[15], 특히 비내시경을 이용하여 의심되는 부위의 면밀한 관찰이 가능하고 필요시 조직검사를 통해 재발을 확인할 수 있다.

## 참 고 문 헌

1. Compagno J, Wong RT. Intranasal mixed tumors (pleomorphic adenoma). *Am J Clin Pathol* 1977;**68**: 213-8.
2. Johns ME, Nachlas NE. Salivary gland tumor. In: Paparella MM, Shumrick DA, Gluckman JL, Meyerhoff WL, editors. *Otolaryngology*. 3rd ed. Philadelphia: Saunders; 1991, p.2099-127.
3. Cordary DP. Mixed tumor of the region of the head. *Arch Otolaryngol* 1949;**49**:631-6.
4. Batsakis JB. Tumors of the major salivary glands. In: Batsakis JB, editor. *Tumors of the Head and Neck*. 2nd ed. Baltimore: Williams; 1979, p.83-4.
5. Kim TM, Kim DW, Hong JS, Kim JS. A rare case of benign mixed tumor on nasal septum. *Korean J Otolaryngol* 1972;**15**:273-6.
6. Lee KS, Lee SW, Hwang SJ, Chu KC, Lee KN. Pleomorphic adenoma of the nasal cavity. *Korean J Otolaryngol* 1986;**29**:245-8.
7. Choi EC, Kim KM, Yoon JH, Cho NH, Park YY. Two case of benign mixed tumor on nasal septum. *Korean J Otolaryngol* 1989;**32**:1189-94.
8. Woo SK, Jung KY, Choi JO, Yoo HK. A case of benign mixed tumor of the nasal septum. *Korean J Otolaryngol* 1990;**33**:995-7.
9. Ye MK, Chang HW, Han KW, Kim JS. Two case of

- benign mixed tumor of the nasal septum. *Korean J Otolaryngol* 1996;**39**:312-7.
10. Head and neck. In: Cotran RS, Kumar V, Collins T, editors. *Robbins Pathologic Basis of Disease*. 6th ed. Philadelphia: Saunders; 1999, p.756-74.
  11. Matthew S, Ersner MD, Saltzman M. A mixed tumor of the nasal septum. Report of a case. *Laryngoscope* 1944;**54**:287-96.
  12. Stevenson HN. Mixed tumor of the septum. *Ann Otol Rhinol Laryngol* 1932;**41**:563-70.
  13. Evans RW, Cruickshank AH. Epithelial tumors of the salivary glands. In: *Major Problems in Pathology*. Philadelphia: Saunders; 1970, p.167.
  14. Krölls SO, Boyers RC. Mixed tumors of salivary glands. Long-term follow up. *Cancer* 1972;**30**:276-81.
  15. Harberman RS II, Stanley DE. Pleomorphic adenoma of the nasal septum. *Otolaryngol Head Neck Surg* 1989;**100**:610-2.