경안면 괴사성 근막염의 처치

김신유 · 이봉서 · 권대근 · 김종배
계명대학교 의과대학 동산의료원 치과 구강악안면외과

Abstract

MANAGEMENT OF CERVICOFACIAL NECROTIZING FASCIITIS

Shin-Yu Kim, Bong-Seo Lee, Tae-Geon Kwon, Jong-Bae Kim
Department of Oral & Maxillofacial Surgery, School of Medicine, Keimyung University, Taegu, Korea.

Necrotizing fasciitis is a rapidly progressive soft tissue infection with high mortality rates, characterized by diffuse necrosis of fascia and subcutaneous tissue. It most commonly affects the abdominal wall, the perineum and the extremities, but head and neck involvement can occur. Patients often have an underlying systemic disease such as diabetes mellitus, alcoholism, malnutrition or chronic renal failure.

Successful management of this life-threatening condition requires early diagnosis, prompt institution of broad spectrum antibiotics and aggressive surgical intervention combined with supportive care such as airway maintenance and hyperbaric oxygen therapy.

We reviewed cervicofacial necrotizing fasciitis in Korea with our cases, and pathophysilogy, diagnosis and treatment of this potentially lethal entity were investigated.

Key words : Cervicofacial necrotizing fasciitis, Pathophysiology, Diagnosis, Treatment.

Ⅰ. 서 론

괴사성 근막염은 1871년 Joseph Jones[1]에 의해 "hospital gangrene"으로 처음 보고된 이후, 1924년 Melany[2]가 20증례의 "streptococcal gangrene"을 보고하고 1952년 Willson[3]이 연조직의 괴사성 감염을 "괴사성 근막염(necrotizing fasciitis)"으로 명명함으로써 정의된 급성의 심부 연조직 감염이다. 이 질환은 매우 신속하게 진행되는 연조직 감염증으로 피하조직과 근막의 광범위한 괴사를 특징으로 한다[4].

당뇨병이나 알코올 중독증, 만성 신부전 등과 같이 신체의 저항력이 저하된 사람에서 외상이나 외과적 시술 등의 원인으로 사지나 회음부 및 복부에 호발하며, 심부 연조직으로 확산되어 발생한다. 두경부 영역에서는 흔하지는 않으나, 치성 또는 후두 감염이 심부 연조직으로 확산되어 괴사성 근막염에 이환될 수 있다.

안면부와 경부에 발생하는 괴사성 근막염은 진행과 이환 양상에 있어 차이를 보인다. 경부의 괴사성 근막염은 심부 연조직을 따라 하방의 흉부와 종격동으로 진행되어 폐질환과 사망에 이르게 되는 반면, 안면부 괴사성 근막염의 경우에는 피부 및 연조직의 결손으로 인한 심미적, 기능적 합병증이 초래된다[5].

괴사성 근막염은 전신적 독성과 치명도로 인해 사망률이 매우 높으며, 감별 진단이 어렵고 적극적인 처치가 늦어지는 경우가 많은 것으로 보고되고 있다. 저자 등은 전신적 상태가 저하된 환자의 경안면부 괴사성 근막염의 3증례에서 조기 진단과 신속하고 적극적인 치료로 양호한 결과를 얻어 문헌고찰과 함께 보고하고, 이를 토대로 하여 괴사성 근막염 처치의 접근 방법을 정리하여 제시하고자 한다.

Fig. 1. Extraoral view(First day of visit).
Marked swelling and redness is noted from submandible to cervical area, and necrosis of skin and fascia are present in central region.

Ⅱ. 증례보고

〔 증례 1 〕

• 환자 : 이 ○○, 83세, 여자
• 주소 : 악하부와 이부의 동통성 종창
• 병력 및 기왕력

특별한 내과적 병력이 없었던 환자로 내원 8일 전 하악 우측 제1대구치의 동통이 시작되어 개인 치과 의원에서 발수를 시행하였으나 내원 6일 전부터 악하부와 이부의 종창이 시작된 후, 점점 증상 심해져 내원하였다.

• 현증

본과에 내원시 양측 악하부와 이부 하방 경부에 이르는 발적된 경결성 종창을 보이고 있었으며, 중심부에는 피부와 하방 연조직이 검은 회색빛으로 괴사된 것을 관찰할 수 있었다. 괴사부의 주위로는 청자색의 변색이 관찰되었으며 심

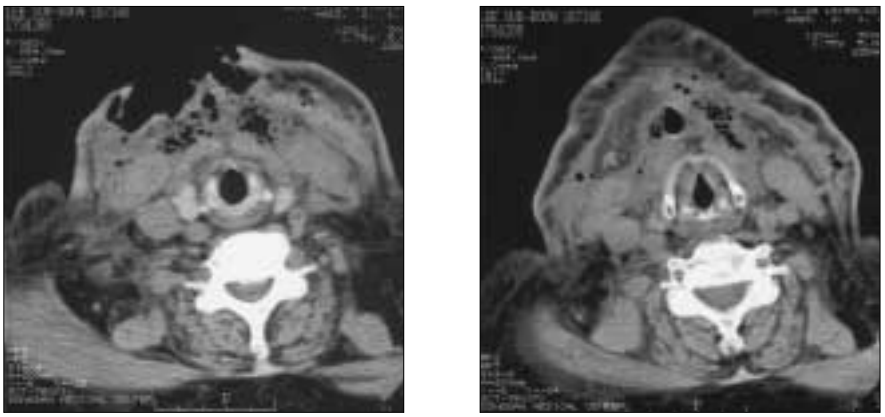

Fig. 2. Computed tomography view(First day of visit). Images show skin defect in anterior neck area and irregular thickening of the platysma with gas accumulation.

Fig. 3. Clinical feature of neck area after 7 days of admission.

Fig. 4. Clinical feature of neck area after 10 days of admission.



Fig. 5. Clinical feature of neck area after 30 days of admission. The wound is healing with granulation tissues.

Fig. 6. Clinical feature after primary closure on wound (53th day of admission).

한 악취와 회색빛의 구정물과 같은 삼출물이 관찰되었다(Fig. 1).

입원 당시 환자의 생징후는 혈압 100/70mmHg, 맥박 98회/분, 체온 36.7°C, 호흡수 23회/분을 나타내어 패혈증의 징후는 보이지 않았다.

당시 WBC가 22,000으로 증가된 양상을 보였으며 균배양 검사상 *streptococcus α-hemolyticus*와 *streptococcus β-hemolyticus*가 다량 배양되었다.

• 치료 경과

내원 당일 cephalosporin계 및 aminoglycoside계와 clindamycin계 항생제를 복합 투여하고, 젖은 거즈로 노출된 괴사 근막과 피부에 드레싱하였다. 경부 감염이 하방 전흉부까지 이환된 소견이 보여 종격동염의 처치를 위해 흉부외과로 의뢰되었다.

내원 2일째 괴사된 조직을 제거하는 광범위한 외과적 절제술을 시행하였으며, 흉부외과에서는 종격동염의 확산을 방지하기 위해 I&D를 시행하였다. 환부는 과산화수소수로 세척한 뒤, 항생제를 적신 거즈로 충전하는 방법으로 매일 3-4회씩 드레싱하였다. 매 드레싱마다 괴사조직을 제거하였으며, 내원 7일경부터 회색빛의 구정물과 같은 삼출물이 감소되고(Fig. 3), 괴사부위는 더 이상 확산되지 않았으며 내원 10일까지 debridement를 시행하였다(Fig. 4).

지속적인 드레싱과 배농술로 내원 25일부터는 이환부 내 육아조직의 치유양상이 관찰되었다(Fig. 5). 저알부민혈증과 빈혈, 급성 신부전증의 소견이 있어 이에 대한 처치를 하였으며, 환자는 점점 증상이 호전되어 내원 53일에는 피부이식 없이 창상부의 일차 봉합술을 시행하고 57일째 퇴원하였다(Fig. 6).

〔 증례 2 〕

• 환자 : 하 ◯ ◯, 58세, 남자

• 주소 : 좌측 협부 및 악하부와 경부에 이르는 동통성 종창

• 병력 및 기왕력

특별한 내과적 병력이 없던 환자로 내원 5년전부터 치은과 연구개부의 종창이 몇 차례 반복되었으며, 내원 8일 전 음주 상태에서 넘어져 안면부를 수상당하였으나, 별다른 처치를 하지 않았다. 내원 5일 전부터 안면부 종창이 발생하여 내원 2일 전부터는 종창과 동통이 점점 심해져 내원하였다.

• 현증

좌측 전이개부에서 협부 및 악하부와 경부에 이르는 광범위한 종창과 경결감이 관찰되었으며, 개구장애와 연하 장애 소견을 보였다. 구강내 소견으로는 좌측 측인두부와 연구개부에 이르는 발적과 종창이 관찰되었으며, 구강 위생 상태가 불량하고 하악 좌측 제3대구치의 매복이 존재하였다.

내원 당시 환자의 체온은 37°C로 미열을 보였으며, WBC는 18,400으로 증가된 양상이었고, 공복시 혈당 수치는 314mg%로 당뇨 소견이 관찰되었다. 균배양 검사상 *streptococcus α-hemolyticus*와 *staphylococcus epidermidis*가 다량 검출되었다.

• 치료 경과

내원 당일 ampicilllin-sulbactam계 및 aminoglycoside계와 clindamycin계 항생제를 대량 투여하고, 혈당 조절을 위해 내분비내과로 의뢰하였다. 측인두, 협부, 익돌 및 악하간극 농양을 동반하는 경안면 괴사성 근막염으로 진단하고, 내원 2일째 전신마취 하에 전이개부와 악하부 및 쇄골 상방에 절개선을 가하여 광범위한 외과적 절제술을 시행하였다.

Fig. 7. Surgical exploration of the submandibular region. The tissue separated easily from the underlying muscle, and gray, foul odor and necrotic fascia was encountered.(2nd day of visit)

Fig. 8. The clinical feature shows that infected fascia tissues were removed through 3 incision.(after 1st debridement)

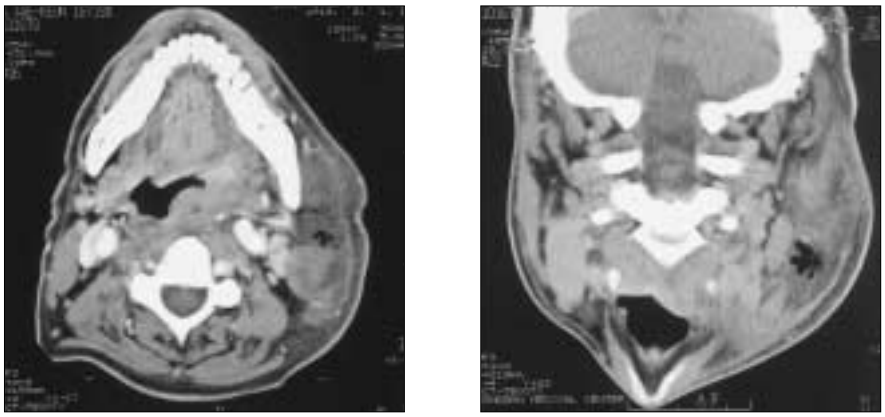

Fig. 9. Computed tomograms demonstrates air accumulation and fluid collection.

절개시, 근막과 피하층과의 분리가 별 저항없이 일어나고 그 틈에서 회색빛의 구정물과 같은 삼출물이 관찰되었다(Fig. 7). 구강 내 치주질환에 이환된 치아는 발치하였으며, 측인두 및 연구개부에는 I&D를 시행하였다.

하루 3-4회의 드레싱을 할 때마다 괴사조직을 debridement 하였으며, 내원 3일째부터 삼출액과 농이 감소하고 개구장애가 호전되었다. 빠른 치유를 위해 내원 6일째부터 보조요법으로 2기압 하의 고압산소요법을 매일 1시간씩 10일간 실시하였다.

1차 수술 후에도 흉골 상방부와 악하부 후방에 발적과 삼출물이 지속되어, 내원 12일째에 전신마취 하에 2차 외과적 절제술을 시행하였다(Fig. 10). 전이개부와 악하부 및 경부를 연결하는 광범위한 절개 후 근막 절제술과 배농술을 실시하였다.

내원 15일째부터는 농이 거의 사라졌으며, 혈당 수치는 안정되고 창상부는 육아조직으로의 치유를 보였다. 내원 22일에 절개선의 일차 봉합술을 시행하고(Fig. 11) 27일째 퇴원하였다.

Fig. 10. The incision on 1st debridement was extended, and penrose drain inserted after massive debridement (on 2ndary surgical debridement).

Fig. 11. Postoperative result.

〔 증례 3 〕

• 환자 : 하 ○○, 56세, 남자
• 주소 : 우측 악하부와 이하부의 동통성 종창
• 병력 및 기왕력

당뇨와 고혈압의 기왕력이 있던 환자로, 내원 6일 전 음주 후 악하부 종창 발생되어 점점 증상이 심해져 본원으로 내원하였다.

• 현증

우측 악하부와 하방 경부에 이르는 경결성 종창이 관찰되었으며, 개구량은 15mm로 개구장애를 보였다. 구강 내에는 하악의 다수 치아에 치주 농양이 관찰되었으며, 불량한 위생상태를 보였다.

검사실 소견으로는 WBC가 22,900으로 증가된 소견을 보였고, 혈당은 367mg%로 당뇨가 조절되고 있지 않은 상태였다. 내원 당일 균배양 검사상 *streptococcus α-hemolyticus*와 *staphylococcus epidermidis*가 다량 검출되었다.

Fig. 12. Clinical feature after 1st I&D (3rd day of admission).

Fig. 13. Clinical feature after massive aggressive surgical debridement(7th day).

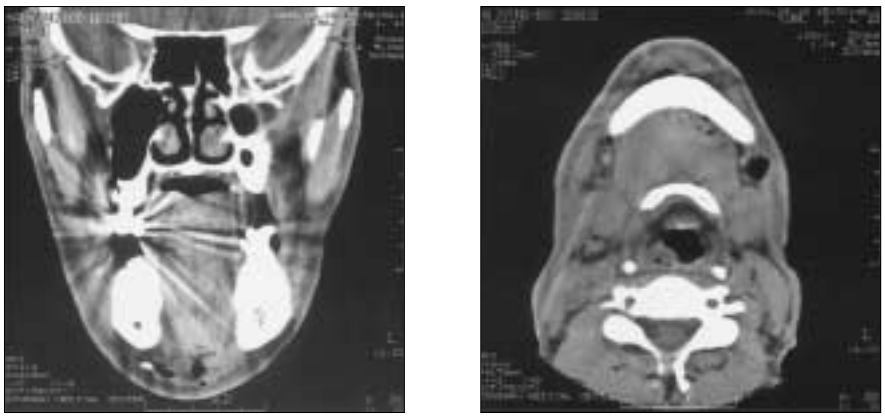

Fig. 14. CT images at 1st day of visit. There is noted air density with soft tissue swelling and nodular density in submental area.

Fig. 15. The wound is healing with granulation tissues (19th day of admission).

Fig. 16. Postoperative result(60th day of visit).

• 치료 경과

내원 당시 악하 간극으로 잠정 진단하고 통상적인 I&D를 시행하였으나(Fig. 12) 고열이 지속되고 증상의 개선이 이루어지지 않아 내원 3일째 경부에 연결되는 광범위한 절개와 외과적 배농술을 시행하였다. 이후 괴사성 근막염의 진단 하에 과산화수소수와 항생제 용액을 이용한 드레싱을 시행하였으며, 내원 5일째부터 고압산소요법을 2기압하에서 1시간씩 10일간 실시하였다. 내원 15일째부터 농배출과 괴사조직이 감소되었고, 혈당 수치의 안정 하에 이환부는 육아조직으로 치유되는 양상을 보였다. 내원 28일째 일차 봉합술을 시행하고 양호한 경과를 보였다.

Ⅲ. 총괄 및 고찰

괴사성 근막염은 피부와 심부 조직 사이에 위치하는 혈관의 감염성 혈전으로 조직의 허혈이 초래되어 상방 피부 조직으로의 괴사가 빠르게 진행되는 질환이다[6]. 감염의 초기에는 홍반이 나타나며 수시간 내에 피부의 부종과 경결감을 보이게 된다. 이후 조직의 허혈성 괴사를 의미하는 수포와 궤양이 생기고 피부의 부육과 괴저로 진행되게 된다[5].

괴사성 근막염에 이환되었을 경우 다양한 임상적 증상과 증후가 나타난다. 부종과 피부 변색 외에 이환부의 쑤시는 듯한 통증을 보이며, 피하에 분포된 신경의 손상으로 인해 피부의 감각마비가 나타나기도 한다. 또한 회색의 구정물과 같은 삼출물을 볼 수 있으며, 가스 생성균에 의해 피하에 공기가 생성될 경우 촉진시 염발음이 나타날 수 있다. 전신적으로는 고열과 백혈구 증다증을 보일 수 있으며, 병소가 심한 경우, 괴사로 인한 지방조직의 석회화로 야기된 것이라 추정되는 저칼슘혈증이 발생하기도 한다[5,8].

방사선학적 소견은 임상 소견만으로 다른 감염성 질환과의 감별이 어려운 괴사성 근막염의 진단에 있어 중요한 역할을 한다. 특히 CT 촬영으로는 괴사성 근막염의 특징적인 소견을 확인할 수 있다. 전방 경부의 피부 및 피하 조직이 광범위하게 두꺼워질 뿐 만 아니라 표층 및 심층 근막도 두

꺼워지는 근막염의 소견도 관찰되며, 활경근과 흉쇄유돌근의 근염도 관찰된다. 또한 다수의 경부 간극에서 fluid collection이 관찰되는데, 이는 조직학적 소견으로 볼 때, 농양 형성에 의한 것이라기 보다 괴사조직의 액화와 더욱 연관된다. 때때로 근막을 따라 가스가 분포된 것을 관찰할 수 있으며, 이는 근육이나 농양강내에는 존재하지 않는다. 그 외 종격동염 및 늑막과 심막의 삼출 소견이 관찰되기도 한다[7,8].

괴사성 근막염의 원인 균주는 다양한 균주가 혼합된 경우가 많으며, 발생 부위에 따라 원인균도 다르게 나타난다. 경부의 괴사성 근막염은 다양한 균주에 의한 혼합감염이 대부분이며, group A *Streptococci*와 *Staphylococcus aureus*가 많은 수를 차지하고, *Bacteroides* spp., *Peptostreptococcus* spp. 등의 혐기성 균도 배양된다. 이에 반해 안면부 괴사성 근막염은 *β-haeomolytic Streptococci*의 단일 균주에 의한 감염이 많으며 Bacterioides melaninogenius는 가장 흔히 배양되는 혐기성 균이다[9]. 원인 균주에 따라 특징적인 임상 양상이 나타나기도 하며, Enterobacteriaceae와 Clostiridium spp.와 연관하여 가스 및 피하 염발음이 나타나며, Bacteroides spp.에 의해 악취가 발생한다[10].

괴사성 근막염은 다른 감염 질환과의 감별 진단이 어려우며, 특히 두경부 영역에서는 발생빈도가 낮고 근막간극 농양이나 봉와직염으로 진단하여 치료가 늦어지는 경우가 많다. 조기 진단에 실패하여 초기의 적극적 치료가 이루어지지 않은 경우에는 전신적 독성을 나타내게 되며, 동맥벽 침식, 경정맥의 혈전정맥염, 흡인성 폐렴, 종격동염, 패혈증 등의 합병증으로 진행하게 되어 사망률이 매우 높게 보고되고 있다[11].

1990년 Valco PC[12] 등은 치성 원인의 경안면부 괴사성 근막염의 사망률을 40%로 보고하였으며, Banerjee AR[9] 등은 1945년에서 1994년에 걸쳐 의학 논문에 보고된 경안면부 괴사성 근막염을 조사한 결과 경부 괴사성 근막염의 사망률은 19%, 안면부 괴사성 근막염은 4.8%의 사망률을 보고하였다. Chen Lin[13] 등은 12년간 47증례의 경안면부 괴사성 근막염을 조사하여, 적극적인 처치에도 불구하고 25.5%의 사망률을 가짐을 보고하였다. 국내의 구강악안면외과 영역에서 보고된 두경부 괴사성 근막염은 총 10명중 4명이 사망하여 40%의 사망률을 나타내었다. (Table 1)[14~19]

이와 같이 치사율이 높고 심한 독성을 보이는 괴사성 근막염을 효과적으로 처치하기 위해는 다음의 5가지 원칙으로 접근하여야 할 것이다.

Table 1. Summary of patients in Korean literature with cervicofacial necrotizing fasciitis

Study	Age/Sex/Area	Inciting factor	PMH	Treatment	Result
Yang DG et al[14] (1985)	• 68/F • facial	dental problem (lower canine)	HTN, arthritis steroid intake	• wide I&D, repeated surgical debridement	expired
Yoo JH et al[15] (1993)	• 57/M • ceivical	dental problem (lower molar)	alcoholism	early wide surgical debridement	improved
Moon C et al[16] (1994)	• 60/M • cerivicofacial	chronic irritation	DM, chronic asthma	wide I&D	expired
	• 45/M • cervicofacial	dental problem (3rd molar extraction)	rheumatoid arthritis, steroid intake	endotracheal intubation, wide I&D	expired
Kim YW et af[17] (1994)	• 66/M • facial	contaminated needle trauma	N/S	aggressive I&D, fasciotomy	improved
	• 42/M • facial	dental problem (periodontitis)	DM	aggressive I&D, fasciotomy	improved
Park KS et al[18] (2001)	• 35/M • cervicofacial	unknown	uncontrolled DM	I&D	expired
Kim IK et al[19] (2002)	• 64/F • facial	unremarkable	PCN allergy	faciotomy with wide incision	improved
	• 60/M • facial	dental problem (lower molar)	PCN allergy	surgical debridement	improved
	• 58/M • facial	dental problem (3rd molar)	N/S	faciotomy with wide incision, sequestrectomy,. hemimandibulectomy	improved
Total Number of Pt.=10, Expired Pt.= 4 *(mortality rate = 40%)*					

Pt = patient; Dx = diagnosis; N/S = not specified; DM = diabetes mellitus.

1. 조기 진단

경안면 괴사성 근막염은 간극 농양이나 봉와직염 등의 기타 두경부 감염성 질환과 비슷한 양상을 보이므로 그에 대한 치료를 시행하게 되는 경우가 많다. 그러나 괴사성 근막염에 이환되었을 경우, 그러한 통상적인 치료에도 불구하고 지속적인 악화를 보여 심한 독성으로 인해 사망에 이르게 되는 경우가 많으므로, 환자 내원시 괴사성 근막염의 이환 가능성에 대한 고려가 있어야 한다. Wang[20] 등은 괴사성 근막염으로 의심할 수 있는 소견으로 다음의 4가지를 제시하였다. 1) 치성 감염이 경부 하방이나 전방 흉부로 진행되는 경우, 2) 조직 내 가스의 비정상적인 축적이 있는 경우, 3) 감염이 급속도로 빠르게 진행될 경우, 4) 이환부의 피부가 오렌지 껍질과 같은 소견을 보이다가 거무스름하게 변색되는 경우.

본 증례 2와 증례 3의 경우, 간극 농양과의 감별 진단이 어려웠으나, 초기 I&D시 주위 피부가 심부 근막에서 분리되고 회색빛의 구정물과 같은 삼출물을 보이는 소견과 CT 촬영 등을 통하여 조기에 괴사성 근막염으로 진단하고 신속한 치료를 시행할 수 있었다.

괴사성 근막염의 사망률을 낮추기 위해서는 임상 소견과 CT 촬영 등을 통하여 조기에 진단하고 신속한 치료를 시행하는 것이 무엇보다 중요하다고 할 수 있다.

2. 적극적인 외과적 절제술

괴사성 근막염의 치료에서 가장 중요한 것은 감염 초기의 괴사된 근막의 절제술과 외과적 배농이다. 외과적 처치시 근막과 피하 조직 사이가 별 저항 없이 박리되며 암회색의 괴사된 근막과 녹색의 액화성 괴사 소견이 관찰된다. 모든 괴사된 조직은 신선한 혈액이 출혈되는 부위까지 제거하며, 덮고 있는 피부는 모두 절제할 필요는 없으나 피하 조직의 괴사가 진행된 부위는 debridement를 미루고 보존적으로 해보려고 해도 결국은 조직이 모두 소실되면서 부위가 점차 넓어지기 때문에 상방 피부도 함께 절제하여야 한다. 혈관의 혈전성 감염이 지속되면 괴사도 계속 진행되므로, 수차례의 절제술이 필요한 경우가 많다.

감염이 조절될 때까지 수술부위는 하루에 최소 3-4회 정도 드레싱을 시행하며, 세정 용액은 1% 과산화수소수, 생리 식염수, 베타딘 용액, chloramine 등을 사용하고, 수술부위에는 항생제, 과산화수소 또는 zinc oxide 등을 적신 거즈로 충전할 수 있다[5,16]. 본 증례에서는 과산화수소수 용액으로 닦고 세정한 뒤, 항생제 거즈를 창상부에 충전하는 방법으로 드레싱을 시행하였으며, 매 드레싱마다 debridement를 시행하였다.

3. 적절한 항생제의 투여

감염 초기에는 그람 양성 및 그람 음성균과 혐기성균 모두를 억제할 수 있도록 광범위 항생제를 정주로 투여하며, 균배양 검사 및 항생제 감수성 검사 결과에 따라 적절한 항생제로 대체한다. 미생물 배양을 위해서는 외과적 절제술시 창상의 변연에서 수 센티미터 떨어진 정상 피부의 하방 조직을 채취한다. 이런 방법으로 조직을 채취함으로써 개방된 창상부에서 얻어지는 오염된 미생물에 비해 더욱 진성의 원인균을 배양할 수 있다[21].

항생제 요법은 감염 질환에 있어 매우 중요하나, 근막의 무혈관 층을 따라 병소가 진행되는 괴사성 근막염의 경우에는 병소 부위로 항생제의 침투가 어려우므로, 외과적 처치 없이 항생제만을 투여하는 것은 의미가 없다고 할 수 있다.

4. 전신적 보조요법

괴사성 근막염은 당뇨, 알코올 중독증, 신부전 등의 전신 질환을 갖는 환자에서 많이 발생하며, 특히 전신상태의 악화가 심해질 때, 사망률이 높게 나타나므로 환자의 기왕력에 대한 주의 깊은 조절이 필요하다. 괴사성 근막염시 전해질 장애, 저알부민혈증, 빈혈증 등이 발생할 수 있으므로, 여러 차례의 검사를 통해 정확하게 판단하고 수액공급, 전해질 교정, 고칼로리 영양 공급 등의 처치를 시행하여야 한다. 본 증례에서는 3증례 모두 저알부민혈증을 보여 수차례에 걸쳐 알부민 투여를 시행하였으며, 증례 2와 3의 경우에는 당뇨에 대한 처치를 위해 내과와의 협진으로 조절하였다. 증례 1의 경우 저칼륨혈증을 보여 KCl 40meq를 6회에 걸쳐 투여하였으며, 빈혈의 소견을 보여 수혈을 시행하는 등, 전신상태의 조절을 위해 수차례의 검사와 이에 대한 처치를 행하였다.

5. 고압산소요법

고압산소요법은 혐기성균의 성장을 억제하고 탐식구의 항균 능력을 높이는 효과가 있어 치료가 어려운 괴사성 근막염의 처치에 중요한 보조요법이다. 또한 고압의 산소가 창상의 섬유아세포를 자극하여 콜라겐 합성을 증가시키고 모세 혈관 신생을 유도한다. 백혈구의 식균 작용시에는 일반적인 경우에 비해 20배 이상의 산소를 소모하는데, 고압산소요법은 조직의 산소화를 증가시켜 백혈구의 탐식 기능을 높이게 된다[22].

Niinikoski와 Aho[23] 등은 gas gangrene에 이환된 133명의 조사한 결과 고압산소요법을 받은 환자는 받지 않은 환자(사망률 45%)에 비해 더 낮은 사망률(22%)을 보였다고 보고하였다. Riseman[24] 등도 29명의 환자를 대상으로

한 후향적 연구에서 고압산소요법을 시행하지 않은 군(사망률 67%)에 비해 고압산소요법을 시행한 환자군에서 23%의 더 낮은 사망률을 보고하였다. Langford[23] 등은 경부의 괴사성 근막염을 처치한 결과 모든 환자가 생존하였다고 보고하였다.

고압산소는 고혈당을 방어하기 위한 포도당의 대사 작용을 증진시켜 저혈당 쇼크를 발생시킬 위험이 있으므로 당뇨를 갖는 환자에서는 특히 주의를 요한다. 따라서 인슐린의 점적 투여가 필요한 환자는 1시간 동안 인슐린 투여를 멈추는 것이 가능한 전신상태가 될 때까지는 고압산소요법을 미루어야 한다[24].

고압산소요법은 저자마다 추천하는 양이 다르며, Langford[22] 등은 하루에 두 번씩 2기압 하에서 1시간 30분 ~ 2시간 씩 시행하고 창상의 치유 상태, 백혈구 수, 체온에 기초하여 고압산소요법을 종료하였다. Backer[4] 등은 2.5기압 하에서 하루에 2번 1시간 30분 동안 시행하여 15일간 지속하였다.

본 증례에서는 2기압 하에서 하루에 1시간씩 평균 10일 간 시행하였으며 산소독성의 예방을 위해 고압산소요법 기간 동안 매일 비타민 E를 투여하였다. 환자들은 일시적인 이통을 호소하였으나 그 외 특별한 합병증 없이 양호한 경과를 보였다.

Ⅳ. 결 론

괴사성 근막염은 다른 감염성 질환과의 감별이 어려워서 진단이 늦어져 치료가 힘들어 지는 경우가 많다. 따라서 구강악안면외과에 내원하는 감염성 질환 환자에서 괴사성 근막염을 조기에 감별 진단하고 신속한 외과적 처치를 시행하는 일은 매우 중요하며, 내과적 문제와 함께 동반되는 경우가 많기 때문에 타과와의 긴밀한 협의 진료 하에 전신적 상태를 안정적으로 조절하여야 한다. 괴사성근막염의 경우 치사율이 비교적 높다고 보고되고 있으나, 본 증례에서는 3증례 모두에서 치료에 성공하였다. 이는 조기 진단과 광범위한 외과적 절개 및 고압산소요법을 통해 양호한 결과를 얻을 수 있었기 때문으로 사료된다.

참고문헌

1. Jones J : Investigation upon the nature, causes and treatment of hospital gangrene as it prevailed in the Confederate Armies 1861-1865. New York, U.S.Sanitary commission, Surgical Memories of the War on Rabellion, 1871.
2. Wilson B : Necrotizing faciitis. Am Surg. 18:416, 1952.
3. Meleney FL : Hemolytic streptococcus gangrene. Arch Surg. 9:316, 1924.
4. Backer TD, Bossuyt M, .Schoenaers J : Management of necrotizing fasciitis in the neck. J Cranio-Maxillofac Surg. 24:366, 1997.
5. Shindo ML, Nalbone VP, Dougherty WR : Necrotizing fasciitis of the face. Laryngoscope. 107:1071, 1997.
6. Sepúlveda A, Nicolas Sastre N : Necrotizing fasciitis of the face and neck. Plast Reconstr Surg. 102:814, 1998.
7. Becker M, Zbären, P, Hermans R et al : Necrotizing fasciitis of the head and neck : Role of CT in diagnosis and management. Radiology. 202:471, 1997.
8. Wysoki MG, Santora TA, Shah RM et al : Necrotizing fasciitis : CT characteristics. Radiology. 203:859, 1997.
9. Banerjee AR, Murty GE, Moir AA : Cervical necrotizing fasciitis : a distinct clinicopathological entity? J Laryngol Otol. 110:81, 1996.
10. Brook I, Frizie EH : Clinical and microbiological features of necrotizing fasciitis. J Clin Microbiol. 33:2382, 1995.
11. Roberson JB, Harper JL, Jauch EC : Mortality associated with cervicofacial necrotizing fasciitis. Oral Surg Oral Med Oral Pathol Oral Radiol Endod. 82:264, 1996.
12. Valko PC, Barrett SM, Campbell JP : Odontogenic cervicofacial necrotizing fasciitis. Ann Emerg Med. 19:568, 1990.
13. Lin C, Yeh FL, Lin JT et al : Necrotizing fasciitis of the head and neck : an analysis of 47 cases. Plast Rec Surg. 107:1684,2001.
14. Yang DK, Jeong IK, Park SJ et al : A case report of necrotizing fasciitis associated with multiple systemic disorders. J Kor Oral Maxillofac Surg. 11:53, 1985.
15. Yoo JH, Choi BH, Suh CH : Cerivical necrotizing fasciitis : report of a case. J Kor Oral Maxillofac Surg. 19:185, 1993.
16. Moon C, Lee DK, Sung GH et al : Case report of necrotizing faciitis on the cervicofacial area. J Kor Maxillofac Plast Recostr Surg. 16:104, 1994.
17. Kim YW, Jung SR, Park JA et al : Necrotizing fasciitis of the face. J Kor Oral Maxillofac Surg.20:547, 1994.
18. Park KS, Jeong KH, Kim HE et al : Cervicofacial necrotizing faciitis : case report. J Kor Maxillofac Plast Recostr Surg. 23:77, 2001.
19. Kim IK, Yang DH, Choi JH et al : Cranio-cervico-facial necrotizing fasciitis. J Kor Oral Maxillofac Surg. 28:74, 2002.
20. Wang TY, Huang JS, Chung CH et al : Cervical necrotizng fasciitis of odontogenic origin : a report of 11 case. J Oral Maxillofac Surg, 58:1347, 2000.
21. Richardson D, Schmitz JP : Chronic relapsing cervicofacial necrotizing fasciitis: case report. J Oral Maxillofac Surg. 55:403, 1997.
22. Langford FP, Moon RE, Stolp BW et al : Treatment of cervical necrotizing fasciitis with hyperbaric oxygen therapy. Otolaryngol Head Neck Surg. 112:274, 1995.
23. Niinikoski J, Aho AJ : Combination of hyperbaric oxygen, surgery, and antibiotics in the treatment of clostridial gas gangrene. Infect Surg. 1:23,1983.
24. Riseman JA, Zamboni WA, Curtis A et al : Hyperbaric oxygen therapy for necrotizing fasciitis reduces mortality and the need for debridements. Surgery. 108:847, 1990.

저자 연락처
우편번호 700-712
대구광역시 중구 동산동 194
계명대학교 동산의료원 치과 구강악안면외과학교실
김 신 유

Reprint Requests
Shin-Yu Kim
Dept. of OMFS, School of Medicine
Keimyung University, Taegu, Korea.
Tel. 82-53-250-7805, Fax. 82-53-250-7802
E-mail : sinyuyaa@hanmail.net

원고 접수일 2002년 12월 31일
게재 확정일 2003년 3월 16일

Paper received 31 december 2002
Paper accepted 16 March 2003