外科學會誌:第51卷 第2號
Vol. 51, No. 2, August, 1996

췌장의 선방세포암종

-1예 보고-

계명대학교 의과대학 외과학교실 및 병리학교실*

박흥수 · 임태진 · 배지연* · 권건영*

=**Abstract**=

Acinar Cell Carcinoma of the Pancreas
-A case report-

Heung Soo Park, M.D., **Tae Jin Lim**, M.D., **Ji Yeon Bae***, M.D. and **Kun Young Kwon***, M.D.

Department of Surgery and Pathology, School of Medicine, Keimyung University, Taegu, Korea*

Acinar cell carcinoma of the pancreas is a rare malignancy that has no sexual predominance. These tumors are usually discovered when large in size and associated with weight loss and abdominal pain.

Histologically it is characterized by acinar or tubular structures composed of abundant granular cytoplasmic cells, resembling normal exocrine glands of the pancreas.

Ultrastructurally the neoplastic cells contain homogeneously dense zymogen granules enclosed by a membrane and having abundant RER in the cytoplasm.

These tumors were diagnosed, assessed for resectability, and managed as if they were pancreatic ductal adenocarcinomas in the same fashion.

We encountered a 60 year old male patient with acinar cell carcinoma of the pancreas and we report on the case with a review of the literature.

Key Words: Acinar cell carcinoma, Pancreas

서 론

췌장에서 발생하는 악성종양은 대부분이 췌분비관세포(duct cell)에서 기원하는 관세포 선암이지만 그 외에도 다양한 병리조직 소견을 가진 종양이 발생한다[1,3]. 이중 선방세포암종(acinar cell carcinoma, ACC)은 췌장의 외분비선에 발생하는 종양의 약 1% 이하로 드물고 체중 감소, 복통, 오심, 구토, 식욕 감퇴, 설사 등의 비특이적 임상 증세를 나타내고 있으며 가끔 췌장 효소액을 분비하는 경우 피하지방 괴사, 다발성 관절통 등 독특한 현상을 나타낼 수 있다[5,10]. 췌장의 종양이 비교적 적은데다 그중 선방세포암종은 발생 빈도가 낮아 진단이 쉽지 않으며 형태학적으로 선방세포암은 정상 췌장 외분비 세포와 흡사한 세포로 구성되어 있고, 정상 췌장 외분비선과 비슷한 선의 형태를 갖기도 한다[13]. 그러나 분화도가 낮은 경우 광학현미경적 소견만으로 다른 종류의 종양과 감별이 어려

우며 특수 염색이나 전자 현미경의 도움이 필요하다. 선방세포암종은 비교적 빠르게 진행되고 조기에 원격 전이가 되는 것으로 알려져 있으며 예후는 관세포 선암종(ductal cell adenocarcinoma)보다는 5년 생존율이 좋으나 도세포종(islet cell tumor)보다는 나쁜 것으로 알려져 있다[13].

이에 저자들을 최근 계명대학교 동산의료원 일반외과에서 췌장의 선방세포암종(acinar cell carcinoma, ACC) 1예를 치험 하였기에 문헌고찰과 함께 보고하는 바이다.

증 례

환 자: 김○동, 남자, 60세

주 소: 6개월간의 체중 감소

현 병력: 환자는 평소 건강하게 지내다가 내원 1년 전부터 특별한 증상이 없이 간간이 전신 무력감이 있었으며 최근 6개월간에 약 10 Kg 정도의 체중 감소로 종합검진시 복부 초음파상 췌미부에 종양이 발견되어 수술을 위해 입원하였다.

과거력 및 가족력: 특이 사항 없음.

개인력: 술-소주1/2병/일×40년
담배-1갑/일×40년

이학적 소견: 특별한 이상 소견이 없었으며 복부 촉진상 덩어리도 촉진되지 않았다.

검사실 소견: 수술전 혈액검사 소견은 Hb 12.7 g/dl, Hct 38.2%, WBC 6260/μl이었다.

간기능 검사에서 Protein: 7.3 g/ml, Albumin 3.9 g/ml, Bilirubin 0.8 mg/dl, ALP 96 μ/l, AST 24 μ/l, ALT 17 μ/l, Cholesterol 144 mg/dl, Amylase 66 μ/l이었다.

종양 표지체는 α-FP 1.89 ng/ml, CA19-9 62.42 μ/ml이었다.

방사선 소견: 바륨 소장 촬영에서 특이 소견 없고 복부 전산화 단층 촬영에서 종괴는 췌미부에서부터 시작하여 체부 중간까지 다엽상 모양으로 보이며 방사선상 강화(enhancement)가 되지 않아 피막(capsule)은 불분명하나 균질적(homogeneous)으로 중심괴사(central necrosis)는 없었다(Fig. 1).

수술 소견: 기관내 삽관 전신 마취하에 상복부 정중절개로 개복한 바, 종양은 췌미부에서 발생하여 췌장 주위와 위의 소만부, 횡행 결장의 장간막까지 큰 과립상을 형성하였으며 대망과 주위의 림프절이 커져 있었으며 복수는 없었다.

수술은 췌미부 절제술, 비장 적출술과 함께 종양 제거술을 시행하였다.

수술후 경과: 수술후 12일째 별다른 합병증 없이 퇴원하였고, 그후 정기적으로 외래 방문중 술후 4개월에 복부 전산화 단층 촬영상 췌두부에 재발된 종괴와 함께 췌장, 위, 간문맥 주위에 다발성 임파절이 보여

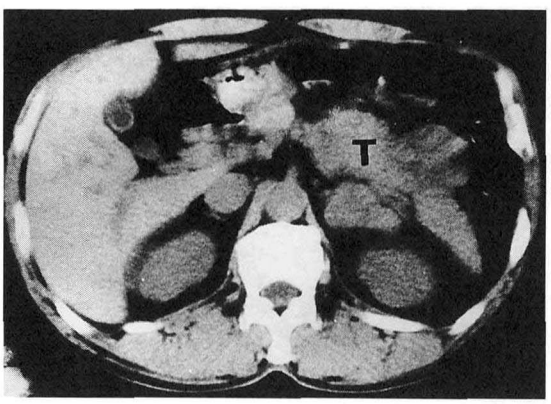

Fig. 1. Abdominal computed tomogram shows lobulated solid mass lesion(T) occupying in distal pancreatic portion.

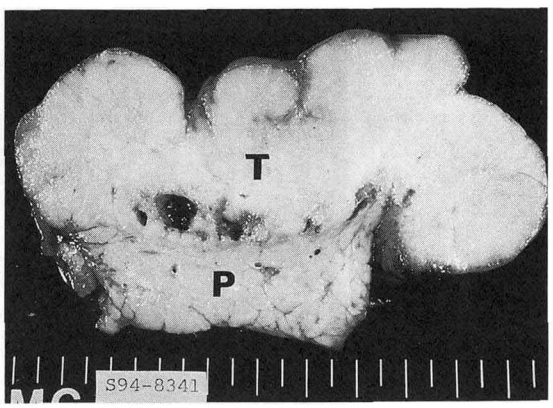

Fig. 2. Grossly, the tumor, measuring 11.0 × 4.0 × 4.0 cm shows lobulated solid and pale yellow tissue and shows well-demarked tumor margin from normal pancreas.

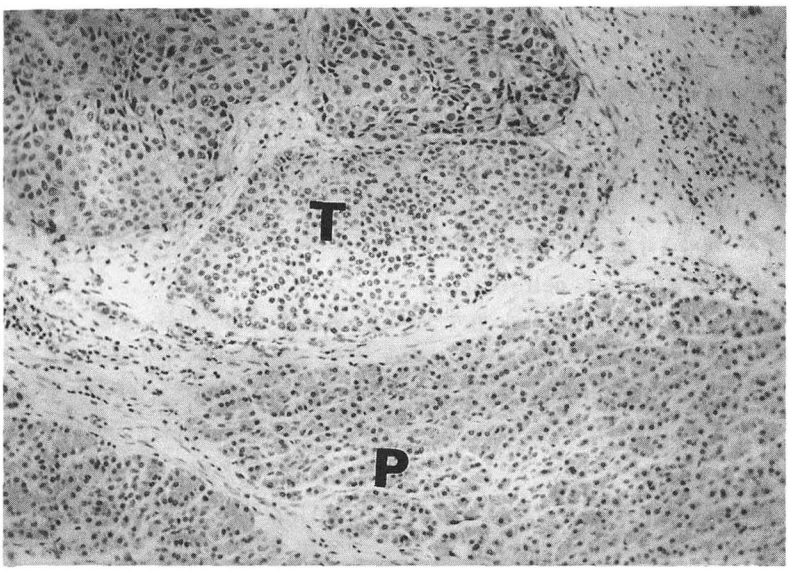

Fig. 3. *Microscopically, the tumor cells(T) grow in solid and tubular pattern in the upper field. Normal pancreas acini(P) are seen in the lower field (H & E, ×100).*

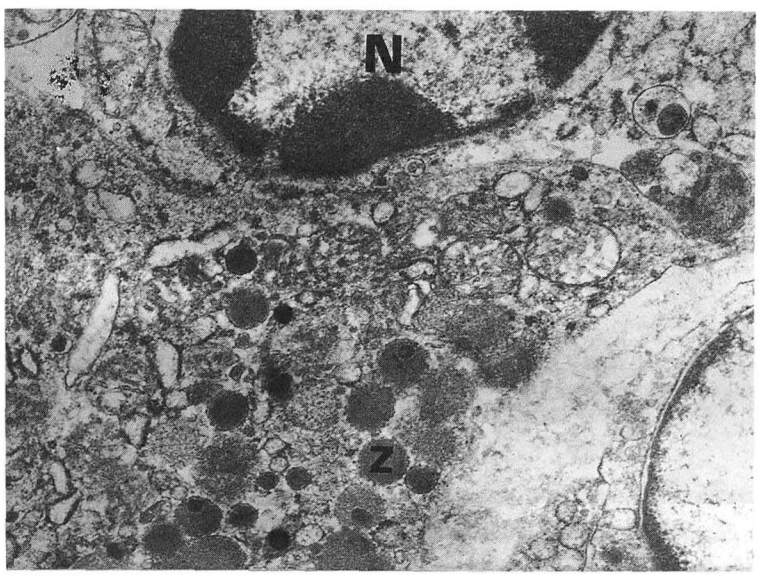

Fig. 4. Electron micrograph showing tumor cells with numorous intracytoplasmic zymogen granules(Z) (Uranyl acetate and lead citrate, ×8000).

재발이 의심되었으며 환자는 술후 1년 6개월에 사망하였다.

병리적 소견: 육안적 소견상 종괴는 췌장 미부에서 생긴 경계가 좋은 다엽성의 고형성 이었으며 연황색이었고 크기는 11.0×4.0×4.0 cm 이었다(Fig. 2).

조직학적 소견상 종양 세포는 췌장의 선방 구조에서 이행되는 부분을 가지며 증식되고 대부분에서 큰 군집 형태를 보여주며 부분적으로 정상 췌장의 선상 구조나 육주형태를 이루고 있다. 개개의 종양 세포는 비교적 균일하고 큰, 둥근 핵과 풍부한 호염성 과립상의 세포질을 가지고 있었고 핵내 유사 분열도 간혹 보였다(Fig. 3).

전자현미경적 소견상 종양 세포의 세포질 내에 다수의 효소원 과립(zymogen granule)이 관찰되었다(Fig. 4).

고 찰

췌장의 외분비선에서의 악성종양은 미국에서 매년 약 28,000명이 발생하고 악성종양으로 사망하는 환자의 약 5%를 차지하고 있으며 폐암, 대장암, 유방암, 전립선암에 이어 암으로 인한 사망 원인의 5위를 차지하고 있으며 담낭, 간외담도계 질환, 흡연, 고지방 및 고칼로리식으로 점차 증가하는 추세이다. 병리학적으로 췌외 분비선암의 90%는 췌장 외분비선의 도관(duct)에서 발생하는 관세포 선암종(ductal cell adenocarcinoma)이며 선방세포암종(acinar cell carcinoma, ACC)의 발생 빈도는 전체의 약 1% 미만으로 매우 드물며 Webb등[13]은 105예의 췌외분비선 췌장암중 11예로 10%의 빈도를 보이는 등 많은 보고들에서 ACC의 발생 빈도를 1~15%로 다양하게 보고하고 있다.

ACC는 아주 공격적인(aggressive)종양으로 전체적인 생존율은 1년 생존율이 10%미만인 관세포암종(ductal cell carcinoma)보다 좋다[5]. 과거에 보고된 많은 예에서 주위의 국한적인 전이가 보고되며 원격전이도 간장과 주위의 림프선에 국한되며 일부에서 비장, 폐, 부신 등에도 보고된다.

1) 임상 증상

ACC는 1992년 Davis등[5]이 28예를 조사 보고한 바에 의하면 연령은 40세에서 81세로 평균 연령이 62세이고 Webb등[13]은 25세에서 85세로 평균 연령은 64세 이고 드물게는 소아에서도 보이며 Davis등은 28예중 2예를 보고하였다. 성별로는 Davis등[5]은 86%로 남자에게 많고 대부분(87%)이 백인이었으며 Webb등[13]은 11예에서 남여비는 5:6으로 비슷하게 보였다.

임상 증상은 췌도관 세포암은 황달이 주증상인데 비하여 비특이적으로 체중감소, 복통, 오심과 구토, 드물게 황달, 위장관 출혈을 동반할 수 있다[5]. 본 증례에서도 체중감소외에 특별한 증세가 없었다. 약 16%에서는 췌장 효소, lipase의 증가로 피하지방 괴사 또는 지방층염(panniculitis)을 나타내며 다발성 관절통이 생기기도 하며[10] 약 10%에서는 말초 혈액에서 호산구 증가가 나타나기도 한다.

2) 방사선학적 소견

전산화 단층 촬영상으로 선방세포암종을 도관 상피에서 발생한 선암종과 구별하는 것은 어렵다[7]. 일반적으로 선암종은 피막(capsule)을 형성하지 않고 크기가 작고 불규칙적이며 암주위의 지방조직이나 혈관 등을 국소적으로 침범하며 종양은 방사선상 균질적(homogeneous)이며 가끔씩 중심 괴사(central necrosis)를 보인다. 그러나, 선방세포암종은 크고 방사선상 강화되는 얇은 피막을 가지며 경계가 뚜렷하고 둥글며 종양 괴사가 다발성이며 불규칙적이다. 복부 초음파상 종양은 불규칙적인 종양내 괴사를 가지고 경계가 분명한 형태이며 전산화 단층 촬영시 보이는 피막은 얇아서 초음파상 잘 보이지 않는다[7].

3) 육안적 소견

대부분의 ACC는 췌두부에 발생하며 나머지는 미부, 체부순이다[5]. 육안적으로 종양이 크고 섬유 피막을 형성함으로써 경계가 분명하여 육질 양상으로 도관세포암종과 구별이 된다. 때로는 주위 조직(십이지장 등)으로 용종형태로 침윤하기도 한다. 단면은 고형의 균질성이며 창백한 색깔을 띠는 조직으로 되어 있으며 일부에서는 출혈이나 괴사, 낭성변화를 보이기도 한다. 그리고, 아주 드물게 다발성으로 나타나기도 한다. 본 증례는 췌미부에 발생한 경계가 좋은 균질성 종괴로 출혈이나 괴사의 소견은 관찰되지 않았다.

4) 조직학적 소견

대부분의 ACC는 경계가 분명하면서 섬유성 피막으로 싸여있다. 그러나, 종양이 국한적으로 수지상 돌기 모양으로 주위의 췌실질의 결체조직으로 침윤하기도 한다. ACC의 조직학적 소견은 성장 양상에 따라 4가지로 분류된다[5].

먼저, 선방형(acinar pattern)으로 선(acini)을 잘 형성하고 경계가 분명한 작은관을 형성하며 종양 세포는 핵이 기저부에 위치하고 풍부한 과립성의 호산적 세포질(eosinophilic cytoplasm)을 가진다. 이러한 양상은 대부분의 ACC에서 미만성 또는 일부에서 관찰되며 이것은 H & E 염색에서 ACC진단의 가장 중요한 판정 기준이 되다. 고형형(solid pattern)은 종양 세포들이 군집 혹은 띠모양을 이루며 선구조(glandular appearance)는 잘 관찰되지 않는다.

선형(glandular pattern)은 선방(acini)이 뚜렷하게 형성되어 커져 있으며 내강(lumen)이 선방형(acinar pattern)보다 불규칙적으로 나타나고 호산적 분비물(eosinophilic secretion)이 관내에 보인다. 육주형(trabecular pattern)은 세포가 길게 두 가닥의 실처럼 늘어져 있으며 핵이 바깥쪽으로 향한다. 그리고, 선형(glandular pattern)과 육주형(trabecular pattern)은 드물며 대개가 위의 두형태로 나타난다. 위의 4가지 조직형이 결합된 경우에는 ACC를 'prominently acinar', 'prominently solid', 'mixed acinar and solid'등의 3가지 아형으로 분류하기도 한다. 본 증례에서는 고형형으로 주로 군집형태를 가지고 부분적으로 선방 구조와 육주형태를 가지고 있었다. 종양 세포의 핵은 전형적으로 원형에서 타원형이고 일정하며 중간 크기로 정상 색소형(normochromic)이고 때로는 다형성 핵(pleomorphic nuclei)을 나타내기도 한다. 간질 또는 피막 근처의 핵이 기저부에 위치함으로 현저한 책상형태(palisading pattern)를 나타내고 핵소체는 보통 한개로 중심 또는 가장자리에 뚜렷하게 보인다. 세포질 양은 다양하나 'prominent acinar'형은 정상 선방세포(acinar cell)처럼 기저부가 호염기성(basophilic), 상부는 호산성(eosinophilic)으로 보이기도 하나 보통 세포질은 호산성(eosinophilic)으로 일정하게 염색되는 작은과립들이 보인다. Diastase로 소화한 후 PAS염색(d-PAS)을 하면 상부에 특징적인 작은 PAS 양성의 과립이 나타나는데 이것이 효소원 과립(zymogen granule)이다[9].

5) 조직화학적 염색

Butyrate esterase염색은 ACC에서 lipase활성도 검사에 이용되며 이는 암조직에서 효소학적으로 비활성인 lipase를 생산한다는 것을 알 수 있다[5].

6) 면역 조직화학적 염색

Trypsin, chymotrypsin, lipase와 amylase 등에 대한 면역조직학적 염색을 함으로써 종양성 선방세포에서 췌장효소를 생산한다고 확인할 수 있으며 종양 세포가 췌장의 외분비선으로 분화되었을때 대개 강양성으로 나타난다. 모든 종양은 적어도 하나의 효소지표(enzymatic marker)에 양성으로 나타내고 드물게는 모든 효소에 반응을 나타내기도 한다. 이는 정상적인 선방 세포는 모든 효소를 분비하나 종양성 선방 세포는 일부 효소의 합성을 실패하거나 종양 세포에서 만든 효소의 항원성의 변화로 생긴 것으로 설명된다. 면역조직화학적 검사에서 유용한 효소는 trypsin이며 lipase, chymotrypsin과 amylase은 드물게 양성으로 나타나고 trypsin, lipase등은 도세포 종양(islet cell tumor), 고형과 유두상 상피 종양(solid and papillary epithelial tumor)등에서는 나타나지 않음으로서 췌장 효소의 항원은 선방세포암종의 진단에 유용하다[9,13].

7) 전자 현미경적 소견

초미세 구조상에서의 ACC는 선방 세포로의 분화를 암시하는 양상이 다양하게 나타난다. 세포질 내부에 다수의 효소원 과립이 관찰되는데, 125~1000 nm크기의 과립으로 정상적인 선방 세포에서 관찰되는 과립(250~1000 nm)보다 크다. 본 증례에서도 종양 세포의 세포질 내에 다수의 효소원 과립이 관찰되었다.

많은 종양에서 다형태(pleomorphic)이고 늘어진(elongated) 세포질 과립이 250~800 nm에서 3500 nm까지 다양하게 나타나고 세포질 내에 흩어져 있으며 electron-dense한 사상물질(filamentous material)을 가진다[6,12]. 그러나 미분화선암종(undifferentiated adenocarcinoma)과 고형과 유두상

상피 종양의 초미세 구조상 효소원상 과립이 있으므로 확실한 모양이 없이 독특한 내부 구조가 없는 electron-dense한 막으로 싸여진 과립만으로 내분비선 또는 외분비선 분화를 확인하는데는 부족하다. 선방지역(acinar region)에서는 세포들이 극성을 나타내며 폐쇄소대(tight junction)와 교소체(desmosome)으로 내강 공간(luminal space)을 형성하고 상부 표면에는 짧은(700~800 nm) 미세융모(microvilli)를 가지고 얇은 기저막이 있다. 또한 풍부한 조면내형질세망(rough endoplasmic reticulum)과 핵이 기저세포질에 있으며 분비 과립이 상부에 위치하는 등의 세포 소기관의 세포내 분극이 분명하다. 그러나 고형종양에서는 이러한 분극이 적고 내강형성이 적고 덜 발달되고 세포 소기관도 적게 흩어져 있다. 잘 형성된 골지복합체(Golgi complex)가 많고 사립체(mitochondria)도 비교적 풍부하며 세포질에는 당원이 소량에서 중등도로 함유하며 핵은 일반적으로 규칙적인 모양을 가지고 염색질이 잘게 흩어져 있으며 한개의 저명한 핵소체를 가진다.

치료로는 외과적 절제와 약물요법 및 방사선요법등의 보조적인 치료방법이 있으나 예후에는 차이가 없으며 예후는 보고자에 따라 다르나 매우 나쁜 것으로 알려져있다[9]. Webb등[13]에 의하면 진단후 평균 생존기간은 5개월이었고 Moldow등[8]은 4.3개월의 생존기간을 보고하고 있다.

결 론

저자들은 최근 계명대학교 동산의료원 일반외과에서 6개월전 부터 시작된 체중 감소로 내원한 60세 남자 환자에서 췌장 미부에서 체부중간까지 걸친 종양을 수술후 병리 조직 검사에서 췌장 선방세포암종으로 판명되어 문헌고찰과 함께 보고하는 바이다.

REFERENCES

1) 김희덕, 이병기, 최경현, 이승도, 서재관, 박영훈: 췌장암의 임상적 고찰: 대한외과학회지 ***42***(2): 179, 1992
2) 박재복, 김용진, 서인수: *Acinar cell carcinoma of the pancreas.* 대한병리학회지 ***17***(4): 467, 1983
3) 이창수, 박홍길, 김수태: 췌장외분비선 악성종양에 관한 임상적 고찰: 대한외과학회지 ***22***(9): 794, 1980
4) 차창열, 김욱, 박영일, 전해명, 김승남, 원종만, 현응설: 췌장 낭선종 —3예보고—: 대한외과학회지 ***45***(2): 286, 1993
5) Davis SK, Clara SH, James EO, Juan R: *Acinar cell carcinoma of the pancreas: A clinicopathologic study of 28 cases. Am J Surg Pathol* ***16***(9): 815, 1992
6) Hsueh C, Kuo TT: *Acinar cell carcinoma of the pancreas: Report of two cases with complex histiomorphologic features causing diagnostic problem. Int J Pancreatol* ***12***(3): 305, 1992
7) Lim JH, Chung KB, Cho OK, Cho KS: *Acinar cell carcinoma of the pancreas: Ultrasonography and computed tomography fingings. Clin Imaging* ***14***(4): 301, 1990
8) Moldow RF and Connelly RR: *Epidemiology of pancreatic cancer in Connecticut. Gastroenterology* ***55:*** 677, 1968
9) P.Anthony di Sant'Agnese: *Acinar cell carcinoma of the pancreas. Ultrastruct path* ***15:*** 573, 1991
10) Radin DR, Colletti PM, Forrester DM, Tang WW: *Pancreatic acinar cell carcinoma with subcutaneous and intraosseous fat necrosis. Radiology* ***158:*** 67, 1986
11) Stamm BH, Burger H, Hollinger A: *Acinar cell cystadenocarcinoma of the pancreas. Cancer* ***60:*** 2542, 1987
12) Tucker JA, John DS, Timothy LB, Liliane Y, Micheline F: *Filamentous inclusions in acinar cell carcinoma of the pancreas. Ultrastruct Pathology* ***18:*** 279, 1994
13) Webb JN: *Acinar cell neoplasms of the exocrine pancreas. J Clin Pathol* ***30:*** 103, 1977