

下部直腸癌의 腹背部術式

계명대학교 의과대학 외과학교실, 내과학교실* 및 치료방사선과학교실**

배옥석 · 박성대 · 강중신 · 강영우*
허정욱* · 김옥배** · 최태진**

= Abstract =

Sphincter-Saving Procedures for Distal Carcinoma of the Rectum

Ok Suk Bae, M.D., Sung Dae Park, M.D., Jung Shin Kang, M.D., Young Woo Kang, M.D.*
Jung Wook Hur, M.D.* Ok Bae Kim, M.D.**. and The Jin Choi, PhD**.

Department of Surgery, Internal Medicine* and Therapeutic Radiology**,
Keimyung University School of Medicine, Taegu, Korea

From January 1988 to October 1990, 14 patients with lower rectal cancer below the peritoneal reflection were treated by sphincter preserving surgery and postop radiation therapy.

We performed abdominosacral resection in seven patients whose lower margin of the tumor was located at 6-9 cm from the anal verge and abdominotranssphincteric resection in seven patients whose lower margin was 3-6 cm from the anal verge without invasion of the sphincter muscle.

Five of the 14 developed leakage at the anastomotic sites.

Of four patients whose lower margin of the tumor was located at 3cm from the anal verge, two developed anal stenosis.

There was no mortality in these 14 patients

In conclusion, these procedures are considered most suitable for lower rectal cancers located below the peritoneal reflection.

The complication rate should decrease as experience increases.

Key Words: Sphincter preserving surgery, Abdominosacral resection, Abdominotranssphincteric resection

緒 論

下部直腸癌에 대한 수술로 Miles술식이 지금까지도 직장암 根治術로 인정되어왔고 많은 외과의는 본 술식을 아직도 많이 적용하여 왔으나 최근 Mason⁴⁾, Localio⁵⁾등에 의한 항문 괄약근 보존술식이 환자 생존율에 Miles술식과 차이가 없는 결과를 보임에 따라 그 시행도가 점차 증가하고 있다.

본 저자들은 大邱 慶北地方의 人工肛門協會會員들을

*이 논문은 1991년도 계명대학교 을중 연구비 및 동산의료원 조사연구비로 이루어졌음.

대상으로 설문조사한 결과 대부분의 환자들이 항문이 없으므로 인하여 육체적 정신적으로 고통을 받고 있을 뿐 아니라 사회생활에서도 지장을 받고 있는 것이 사실이었다.

이에 저자들은 직장암으로 인한 末梢부의 浸潤이 거의 2 cm 이내이며 임파선 전이도 거의 基部로 진행된다는데 근거하여, 환자의 삶의 질을 높이기 위하여 1988년 1월부터 1990년 8월까지 약 2년 8개월동안 수지검사, 직장경검사 골반 컴퓨터촬영등으로 항문괄약근에 浸潤이 없는 14예의 Rb직장암에서 Miles술식을 하지않고 腹仙骨 술식 7예, 經肛門括約筋 술식 7예를 시행한 후 일부환자에 방사선치료를 병용하여 그 결과

를 보고 드리는 바이다.

수 술 體 位

1) 2단계 수술

腹部 접근 후 背部 접근: 항문괄약근의 확인, 복원을 정확히 할 수 있는 것이 가장 큰 장점이며 직장의 剝離와 임파선 剝離를 하기에는 용이하지만 술중 체위변경으로 인한 감염의 위험과 번거로움, 背部操作중 腹部 확인不可 등이 가장 큰 문제점이다.

2) 左側臥位

본 방법은 右手로 수술조작이 용이한 장점이 있으나 소장이 수술부위쪽으로 내려오기 쉽고 수술시야의 확보에 難點이 있으므로 2예에서 시행후 역시 중단하였다.

3) 右側臥位

이 체위는 환자의 右側에서 수술함으로 右手를 사용하기 어려운 점이 있으나 대동맥, 십이지장하부, 하장간막동맥 부위등의 임파선 박리 自律 신경분리 뿐만 아니라 結腸 彎曲부위의 박리를 위한 시야확보가 가장

용이하므로 저자들은 5예에서 본 체위로 수술한 결과 이 체위가 본 술식을 시행하는 데 適한 것으로 생각된다(Table 1).

수 술 식

1) 腹部切開

좌측 늑골가장자리와 액와중간선의 교차부위에서부터 恥骨 상방까지 비스듬하게 절개를 가하고(Fig. 1) 腹直筋은 恥骨 가까이에서 박리 또는 필요에 따라 이 근육을 下腹部부위에서 절단한다. 복강내장기 轉移의 有無를 확인하고 복부 대동맥분지 부위에서 仙骨前神經을 확인후에 좌측으로는 하장간막동맥 기시부쪽으로 우측으로는 대동맥과 대정맥사이 부위의 임파선절제를 하면서 십이지장 부위로 진행한다. 이때 하장간막동맥은 주위의 신경 섬유를 동맥으로부터 분리후에 그 기시부에서 절단하고 비만곡 부위를 박리하여 좌측내장을 분리시 緊張이 없도록하며 골반부위는 下腹신경

Table 1. Patient's position

Position	Cases
2 steps	8
Lt. lateral decubitus	2
Rt. lateral decubitus	4

2 steps: abdominal incision followed by posterior approach.

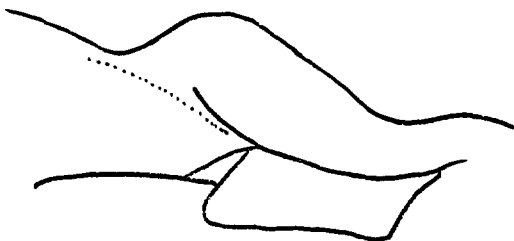


Fig. 1. Abdominal incision in right lateral decubitus position.

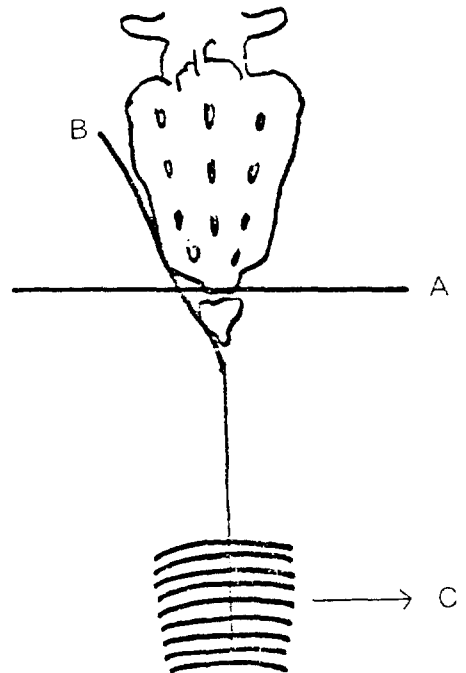


Fig. 2. Posterior incision.

A : posterior transverse incision
 B : transsphincteric oblique incision
 C : anal sphincter

과 골반신경을 확인분리하면서 미골부위까지 박리한다.

2) 背部절개

종양의 하단부위가 肛門線으로부터 6 cm 이상에 있으면 腹仙骨술식 그 하방에 위치한 경우에는 經肛門술식을 시행하였고 복선골술식은 仙尾骨關節을 기준으로 하여 尾骨을 절단하며 절개를 가하고 경향문술식은 肛門線 1 cm 상방에서 좌측선골쪽으로 절개를 가하였다(Fig. 2, 3).

항문괄약근은 치골직장근 항문거근등을 술후 복원하기 편리하도록 실로 견인하여 두었다.

Waldeyer's근막을 절개후에 분리된 직장을 절개부위를 통하여 밖으로 내고 종양부위를 확인하면서 종양이 주위조직에 침윤이 있는지 확인후에 종양 下緣으로부터 2 cm 부위를 절개하면서 직장 內腔을 열고 절제범위를 확인한 후 종양을 절제하였다.

만약 주위 조직에 암의 침윤이 있는 경우에는 환자의 체위를 변경시키지 않고 회음부절단술로 대처하였다.

장문합은 점막층과 점막의층을 별도로 융합하여 문

합부 협착을 방지하고 後重症을 감소시켰으며 肛門線 가까이에서는 전층을 한층으로 융합하고 융합시에 융합부위의 緊張이 있을 경우에는 복부부위를 확인하여 장을 충분히 遊離시켰다.

排液을 위하여 고무관을 삽입후에 背部를 융합하면서 필요할 경우에 상복부에 인공항문을 조성하였다.

수 술 성 적

1910년경 Miles가 직장악성종양의 수술로서 단순히 하부직장의 종양제거술로만 수술할때 재발율이 높은 것을 감안하여 근치술로 그 자신의 술식인 복회음부절단식이 주위 임파선을 제거하여 임파선전이를 제거하고 국소침윤부위의 절단으로 근치율을 높인다는 논문을 발표한 이래로 지금까지 이 술식이 직장악성종양의 수술에 많이 적용되어왔다.

그러나 본 술식은 원래의 항문을 제거하고 인공항문 조성에 의한 신체적 정신적 장애로 인하여 사회생활에 많은 지장을 초래하는 것이 사실이다.

저자들은 암의 下緣부위가 齒狀線으로부터 1 cm 상부에 있고 주위 항문괄약근에 암의 침윤이 없는 환자에서 위와 같은 술식으로 근치술을 시도하였다.

저자들은 하부직장암의 근치술에 있어서 회음부를 제거하지 않고 항문괄약근을 보존하면서 수술하려 할 때에 단순한 복강내 조작으로는 병변부위의 ①주위조직침윤의 확인이 어려움, ②원이부 절단면의 확인의 어려움, ③장문합의 어려움, ④문합부의 안정성의 결여 등의 제문제점을 해결하기 어려우므로 이러한 문제점을 해결하기 위하여 본 술식을 시도하였다.

직장암의 치료는 腫瘍下緣으로부터 절단면이 5 cm 가 되어야 근치가 가능하다고 주장되어 왔으나 Kamada등²⁾은 遠位部방향으로 종양의 장벽내확산은 국소형은 0.5 cm이내이었고 침윤형 8예중 주위장기에 침윤이 있는 단 1예의 경우에서 遠位部침범이 2.1 cm이고 그 나머지는 1.5 cm이하로 발표하였고 Williams⁵⁾ 등은 50예중 38예(76%)는 장벽내 원이부로 침범이 없었고 14%에서 1cm이하 단지 10%에서 1cm이상을 침범한다고 하였다.

그러므로 직장종양의 수술에서 원위부의 처리는 종양 원위부 절단면의 주위조직과 임파선을 광범위하게 절제하고 직장을 충분히 박리후에 병변부위의 하방부위를

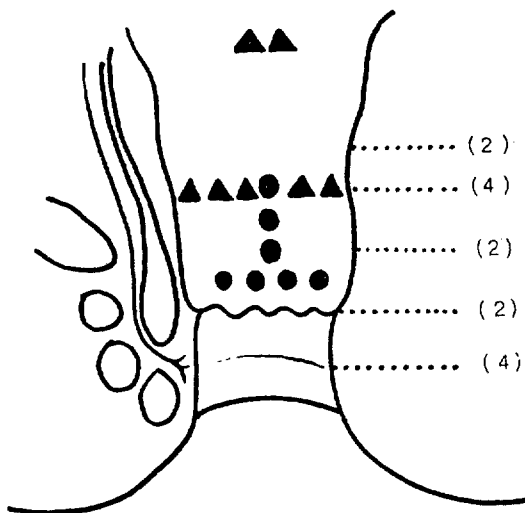


Fig. 3. Surgical procedures depending upon the lower margin of the tumor.

- ▲ : abdominosacral procedure
- : transsphincteric procedure
- () : anastomotic site & number of cases.

Table 2. Lower margin of the tumor and distal resection margin

Op	Cases	Lower margin of the tumor	Distal resection margin	Anastomotic site
Abdsa	7	6 ≤ D ≤ 9	2 ≤ D1 ≤ 3	3 ≤ D ≤ 7
Abdtr	7	3 ≤ D ≤ 6	1 ≤ D1 ≤ 3	1 ≤ D ≤ 3

abdsa : abdominotranscoccygeal approach
 abdtr : abdominotransphincteric approach
 D : distance from the anal verge (Cm)
 D1 : distance from the lower margin of the tumor (Cm)

Table 3. Astler & coller classification

OP.	Classification	Cases
Abdsa	B2	2
	C1	4
	C2	1
Abdtr	B1	5
	B2	1
	C1	1

절제하고 절단면을 확인하면서 주위조직 또는 항문괄약근에 침윤의 유무를 확인후에 종양하연으로부터 2cm 부위를 절단하고 절단면이 의심스러우면 술중에 냉동조직검사로 확인하면 안전하리라 사료된다(Table 2).

Miles술식, 저위전방절제술과 經肛門腹式直腸切除述로는 절단면과 그 주위조직을 육안으로 정확히 구별하기 어려운 문제점이 있으므로 본 술식이 이 문제점을 해결하는 데 도움이 되리라 사료된다.

장문합을 할때 주의점은 문합부위에 緊張이 없어야 하고 血行이 원활하여야 하며 문합부위에 긴장이 있을 때에는 복부내에서 그 요인을 확인하여야 하며 긴장을 없애기 위하여 하장간막동맥을 절단하고 비만곡부를 분리하여야 하고 필요시에는 좌측 대장동맥부위도 분리해야 한다. 그러므로 2단계에 의한 술식보다는 左側臥位에 의한 수술이 합병증을 감소시키는 데 도움이 되리라 사료된다.

본 술식의 가장문제점인 문합부漏出은 저자들의 예에서는 하장간막동맥을 분리하지 아니한 3예, 술전 장세척이 불충분하여 팽창된 근위부 대장과 腸內腔이 좁

Table 4. Protective colostomy

Abdtr	6 (6/7)
Abdsa	1 (1/7)

Table 5. Postop. complications

	Abdsa	Abdtr
Leakage	4	1
Stenosis		2
Wound infection		2
Bowel obstruction	1	1
Anal incontinence		1
Common peroneal nerve palsy	1	

Table 6. Recurrence

Op.	Cases
Abdsa	1
Abdtr	1

은 원위부 직장간의 융합으로 인한 경우로 그 원인을 분석하였다.

장문합부 누출이 예상되는 경우에는 예방적 결장조루술이 필요하다 저자들은 치상선부근에서 융합할 경우에는 예방적 결장조루술을 시행하였다(Table 4).

4예에서 치상선하방에서 내괄약근은 완전히 제거하고 항문상피와 결장을 융합하였으며 4예 모두 수술직후에 가스 액체등의 변실금증을 호소하였고 1예는 술후 1년까지 변실금증을 호소하고 있으며, 4예에서 항문협착증이 발생하여 1예는 항문성형술을 하였고 또한 1예는 헤가확장기로 항문을 넓히려 시도하였으나 협착증이 교정이 되지아니하여 역시 C자형항문성형술을 시행하여 주었으며 이중 1예는 문합부과열로 횡행결장조루술을 조성하고 다른 한예는 Miles술식으로 대처하였다.

술식과는 관계없이 總비골(common peroneal) 신경마비가 한예에서 발생하였으나 3일 후에 회복되었다. 膝關節 하방에 스폰지등을 삽입하여주므로 본 신경마비는 예방할 수 있다(Table 5).

본 술식의 가장 큰 문제점은 골반내 국소재발이며 저자들은 1년이상 추적조사한 결과 腹仙骨술식에서 1예, 經肛門括約筋술식 1예에서 골반내 국소재발이 1년후에 진단되어 Miles술식으로 재수술하였다(Table 6).

장기간 관찰하지 못하여 그 결과를 論할수는 없으나 Localio등³⁾은 腹仙骨術式후 14.6%로 Miles수술 후 13.2%로서 유의한 차이는 없는 것으로 보고하고 仲直腸종양에서 복선골술식이 가장 믿을 만한 팔약근 보존 수술로 발표하였고 Bigger등¹⁾은 직장암을 국소절제한 결과 潛在癌에서 11% 침윤형에서 27%의 재발을 보고 하였다.

국소재발을 방지하기 위하여 저자들은 원위부절단면의 부정확함(cone down effect)을 감소시키기 위하여 자동봉합기를 사용하지 않고 직장과 함께 직장간막을 확인하면서 제거하고 실로 봉합하였다.

Yeatman등⁶⁾은 암의 크기 전이된 임파선의 수 중앙 절제범위보다도 병변의 생물학적 양상이 국소재발에 가장 영향을 주므로 모두 환자에 방사선치료를 권장하였다.

저자들은 局所再發을 방지하기 위하여 술후 骨盤에 방사선 치료로 6 & 20 Mev선형 가속기를 이용하여 four field box 기술로 하루 180 cGy를 週 5회 전체 6주간 5400cGy를 腹臥位로 照射하였다.

그리고 조사범위는 전후면 조사시 상변은 제 5 요추의 중간부위, 양측변은 골반골 변연에서 1.5~2.0 cm, 하방은 회음부까지를 포함시켜서 조사하였으며 양측변 조사시는 상하변은 동일하나 후방은 仙骨 전부를 포함하기위하여 선골후방으로 1.0 cm까지 전방은 外 & 總腸骨임파선을 포함시켜서 치료하였다.

결 론

下部直腸癌(Rb Ca)에서 Miles술식을 하지않고 腹背部 접근으로 근치가 가능하다.

<술식의 가능범위>

1) 치상선 상부 1cm에서 3cm까지는 병변이 장벽 내에 국한되어야 한다.

2) 4cm이상부터는 주위 조직에 침범이 없고 단지 임파선에만 국한된 경우(Table 3).

<술식의 장점>

- 1) 영구인공항문의 불필요
- 2) 장절제시 병변부위를 육안으로 식별가능
- 3) 장문합이 용이
- 4) 복부내 시야확보가 용이

<술식의 단점>

- 1) 左側臥位로 인한 술식의 難解點
- 2) 팔약근 절단으로 인한 변실금증의 가능성
- 3) 국소 재발의 위험성

본술식으로서 하부 직장암에서 인공항문을 조성하지 않고 근치가 가능하다고 사료되며 앞으로 술전 병기의 정확한 진단 술전 술후 방사선 치료의 이용등이 본술식의 발전에 더욱 도움이 될 것으로 생각되며 본술식의 많은 경험은 이 술식에 의한 합병증을 방지할 수 있을 뿐 아니라 하부직장암의 근치에도 기여하리라 확신한다.

REFERENCES

- 1) Biggers OR, et al: Local excision of rectal cancer. *Dis Col Rect* **29**: 374, 1986
- 2) Kameda K, et al: Proposed distal margin for resection of rectal cancer. *Japan J Ca Res* **81**: 100, 1990
- 3) Localio SA Eng K, Coppa GF: Abdominosacral resection for midrectal cancer. *Ann Surg* **13**: 171, 1974
- 4) Mason, AY: Trans-sphincteric surgery of the rectum. *Progress in Surgery* **13**: 77, 1974
- 5) Williams NS, et al: Reappraisal of the 5 cm rule of distal excision for carcinoma of the rectum: a study of distal intramural spread and of patient's survival. *Br J Surg* **70**: 150, 1983
- 6) Yeatman TJ, Bland KI: Sphincter saving procedures for distal carcinoma of the rectum. *Ann Surg* **209**: 1989