

진행성 직장암 근치수술시 자율신경 보존술의 가능성과 자율신경의 부분적 손상이 남성 성기능에 미치는 영향

계명대학교 의과대학 외과학교실

배 옥 석 · 박 성 대

= Abstract =

Effectiveness of Partial Autonomic Nerve Preservation Surgery for Sexual Function in the Male in the Advanced Rectal Cancers

Ok Suk Bae, M.D. and Seong Dae Park, M.D.

Department of Surgery, Keimyung University College of Medicine, Taegu, Korea

Background: During the past eight years, we have been performing partial autonomic nerve preservation surgery (PANP) for the treatment of advanced rectal cancer in order to reduce the postoperative male sexual dysfunctions. **Methods:** This is a prospective study of 25 rectal cancer patients who underwent PANP from 1990 to 1997. All patient were in Duke C stage and their ages were between 30 and 55. Patients were divided into four types: 1) Partial sacrifice of inferior mesenteric plexus (PSIP). 2) Partial sacrifice of preaortic nerve (PSPN). 3) Complete sacrifice of preaortic nerve with complete pelvic nerve preservation (CSPN). 4) Unilateral sacrifice of pelvic autonomic nerve (USPN). **Results:** The percentage of ejaculation and erection difficulties at each surgery was as follows: PSIP 0/5 (0%) for ejaculation vs. 0/5 (0%) for erection, respectively, PSPN 5/7 (71.4%) vs. 2/7 (28.6%), CSPN 6/7 (85.7%) vs. 0/7 (0%) and USPN 6/6 (100%) vs. 5/6 (83.3%). **Summary:** PANP is possible for the treatment of advanced rectal cancer.

Key Words: Rectal cancer, Partial autonomic nerve preserving surgery

서 론

자율신경 보존술성기능 장애는 결장 직장암의

책임저자 : 배옥석, 대구광역시 중구 동산동 194, 계명대학교
동산의료원(우편번호: 700-712)
(Tel: 053-250-7308, Fax: 053-250-7322,
E-mail: oksukbae@dsmc.or.kr)

본 논문의 요지는 1997년 추계 대한외과학회에서 비디오
로 발표하였음.

근치를 목적으로 하면서 신경을 완전히 보존하거나 부분적으로 보존하는 것을 말한다. 골반내 자율신경은 주로 직장 측방과 후방에 인접하여 있으므로 직장암의 근치 수술시에 자율신경 보존술이 가능한 범위는 암이 주위 림프절에 전이가 없고 종양이 장벽내에 국한되어 있을 경우에는 완전 자율신경 보존술이 가능하지만 암이 주위 림프절에 전이가 있는 경우에는 직장암 주위 림프절을 완전히 광청하면서 신경을 보존하기에는 술

기상 어려움이 많다. 저자들은 진행성 직장암 남성 환자의 삶의 질을 고려하여 성기능 장애를 최소화하고 암 근치를 할 목적으로 부분적 자율신경 보존술 및 대동맥, 대정맥, 골반부 임파선 광청술을 병행한 직장암 근치술을 시행하였다.

대상 및 연구방법

1990년부터 1997년 6월까지 한 외과이에 의해 계명의대 외과에서 수술받은 30대에서 50대 25세의 남자 직장암 환자중 상부 직장암 12예, 하부 직장암 13예에서 환자가 성기능 보존을 요구하는 경우, 술전에 수지검사 CT, MRI 등의 검사와 술중 육안적 소견에 의하여 림프절 전이의 의심이 있지만 암주위 조직에 직접 침습이 없는 고분화, 중분화 선암인 환자를 대상으로 자율신경 부분 보존술을 실시하고 술후 3개월 이후에 개별 구두 조사로 발기장애, 사정장애를 조사하였다. 발기장애는 성교가 불가능한 상태, 성교는 가능하나 사정불능인 상태를 사정장애로 하였다. 모든 직장암 환자에서 저자는 십이지장 하방 하장간막 동맥 부위부터 중앙 하방 3 cm 이상 부위까지 림프절을 광청하면서 신경을 보존하고 직장간막(mesorectum)을 절제하였으며 완전 신경 보존술이 가능했던 환자는 제외하고 술중 자율신경 보존술 중에 신경주위에 전이 림프절이 신경에 유착되어 있는 부위의 신경을 절단하고 수술중 절단된 자율신경을 부위별로 4형태 즉, 하장간막 동맥 기시부 주위 신경손상(PSIP), 대동맥 전방 부위 부분별 신경손상(PSPN), 대동맥 전방 부위 완전 신경손상(CSPN), 편측 자율신경 완전 손상(USPN)으로 분류하고 손상 부위별로 성기능 장애를 조사하였다. 수술방법은 대동맥 분지부위에서 신경총을 분리하여 견인한 후 대동맥 대정맥 부위 하장간막 동맥 기시부의 림프절을 광청한다. 상하복 신경총 상부의 신경은 실 3-0정도의 두께로 대동맥 직상부에 부착되어 있으므로 이 신경을 분리할 때 상하복 신경총을 견인하면서 신경의 주행방향을 확인하여야 한다. 신경주위로 전이 림프절이

부착되어 있으면 일부는 신경을 절단하고 가능한 신경은 보존하면서 하장간막 동맥 기시부로 수술을 진행한다. 하장간막 동맥 기시부 주위의 림프절은 제거하면서 신경을 보존할 수 있으나 이 부위에 전이가 의심이 되면 하장간막 동맥 기시부를 절단하거나 기시부부터 좌측대장 동맥까지 림프절을 광청후에 상 직장동맥 부위를 절제하여 림프절 전이 가능성 부위를 제거한다. 골반부내의 신경주행(Fig. 1)을 확인 분리하고 견인하면서 신경의 상부 방향을 박리하여 신경조직과 그 주행 방향을 확인하면서 직장과 신경을 분리하고 신경주위 조직을 절제하는 동시에 장골 동정맥 부위의 림프절을 광청한다. 골반부 박리시에 선골 정맥 손상이 발생하지 않도록 조심하여야 하며 후측방에서 분지되는 S₂, S₃, S₄ 골반 내장신경의 기시부가 손상되지 않도록 주의하여야 한다.

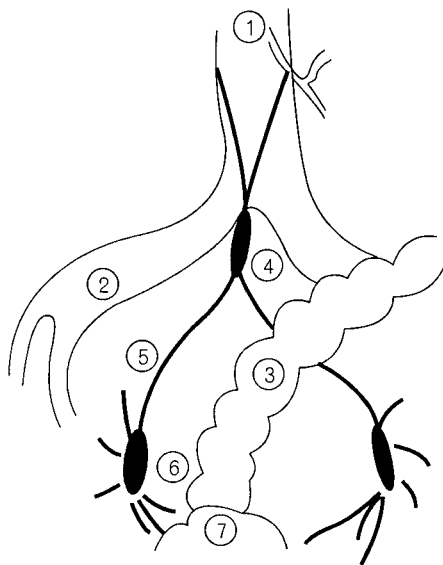


Fig. 1. Anatomy of the autonomic nerve.

- ① Inferior mesenteric artery
- ② Common iliac artery
- ③ Colon
- ④ Superior hypogastric plexus
- ⑤ Right hypogastric nerve
- ⑥ Pelvic plexus
- ⑦ Bladder

측방으로는 폐쇄동맥과 폐쇄신경이 나올때까지 측방 림프절을 광청하고 내장골 동맥 분지 혈관들을 분리하면서 측방 하방쪽으로 종양하연으로부터 3 cm 이상까지 림프절을 광청한다. 종양의 위치에 따라 부분적으로 신경을 희생시킨다. 저자는 골반 신경총부위 박리시에 열에 의한 신경 손상을 피하기 위하여 전기칼(Bovie)를 사용하지 않았다.

결 과

하장간막 동맥 기시부 주위와 대동맥 우측의 신경 일부를 손상받은 환자(Partial sacrifice of inferior mesenteric plexus(PSIP), (Fig. 2)) 5예에서는 성기능 장애는 발생하지 않았다. 대동맥 전방 부위의 신경이 절반정도 손상된 환자(Partial sacrifice of preaortic nerve(PSPN), (Fig. 3)) 7예 중 5예에서 발기는 유지되었으나 사정장애가 발생하였

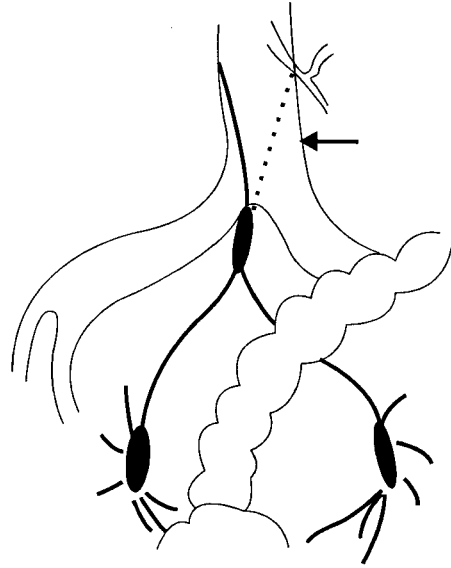


Fig. 3. PSPN (Partial sacrifice of the preaortic nerve), An arrow indicates sacrificed sites of the autonomic nerve (dotted line: sacrificed sites of the autonomic nerve).

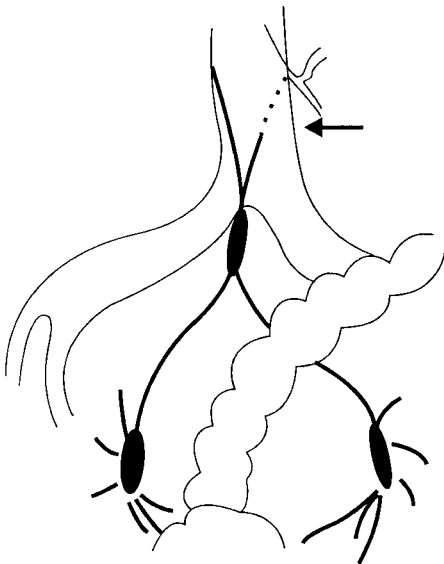


Fig. 2. PSIP (Partial sacrifice of the inferior mesenteric plexus), An arrow indicates sacrificed sites of the autonomic nerve (dotted line: sacrificed sites of the autonomic nerve).

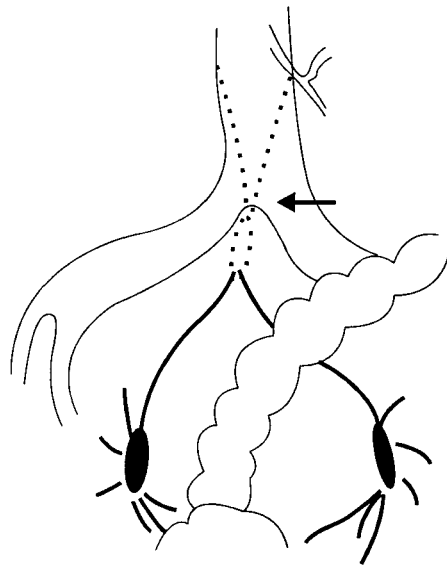


Fig. 4. (III), CSPN (Complete sacrifice of the preaortic nerve with complete pelvic nerve preservation), An arrow indicates sacrificed sites of the autonomic nerve (dotted line: sacrificed sites of the autonomic nerve).

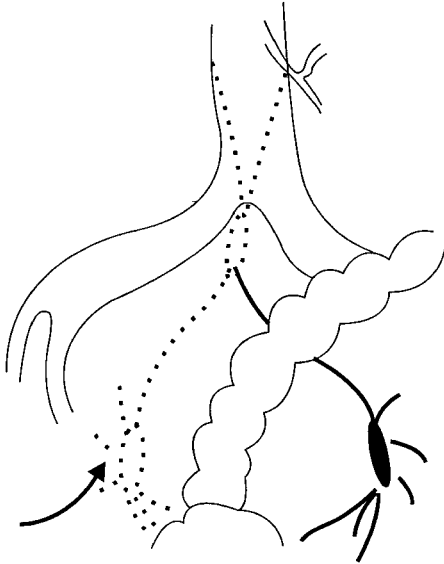


Fig. 5. (IV) USPN (Unilateral sacrifice of the pelvic autonomic nerve), An arrow indicates sacrificed sites of the autonomic nerve (dotted line: sacrificed sites of the autonomic nerve).

Table 1. Percentage of sexual difficulties according to types of the partial autonomic nerve preservation surgery in rectal cancer patients

	Ejaculation difficulty (%)	Erection difficulty (%)
I	0/5 (0.0)	0/5 (0.0)
II	5/7 (71.4)	2/7 (28.6)
III	6/7 (85.7)	0/7 (0.0)
IV	6/6 (100.0)	5/6 (83.3)

I: Partial sacrifice of the inferior mesenteric plexus (PSIP), II: Partial sacrifice of the preaortic nerve (PSPN), III: Complete sacrifice of the preaortic nerve with complete pelvic nerve preservation (CSPN), IV: Unilateral sacrifice of the pelvic autonomic nerve (USPN)

으며 완전히 절단된 환자(Complete sacrifice of preaortic nerve with complete pelvic nerve preservation(CSPN), (Fig. 4)) 7예에서 발기는 유지되었으나 사정장애가 6예에서 발생하였다. 좌우중 한 방향 이상 골반신경총이 완전히 절단된 환자(Unilateral sacrifice of pelvic autonomic nerve(USPN),

(Fig. 5)) 6예 중 6예에서 사정장애가 발생하였고 5예 에서는 발기장애가 발생하였다(Table 1). 3년 이상 추적관찰한 환자 18예 중 술후 6개월 이후에 2예(11%)는 사망하였고, 4예(22%)에서 재발이 되었다. 시일이 경과해도 사정장애는 호전이 되지 않았으나 발기장애는 술후 6개월 이후에 2예의 환자에서 약간 호전되었다.

고 찰

대장 직장암에 의한 수술을 시행시에 복강 및 골반내 자율신경 손상으로 인하여 많은 환자들이 성기능 장애의 고통을 받고 있다. 자율신경 보존술에 대한 개념이 정립되지 아니한 시기에 대구 동산병원에서 직장암 수술을 받고 인공항문을 보유한 환자를 설문조사한 결과 사정장애는 51.7%, 발기장애는 48.3%의 높은 장애율이 있었다.² 이후 저자 등은 종양이 장벽을 관통하지 않고 주위 림프절에 전이가 없는 환자에서 자율신경 보존술을 시행한 결과 이러한 성기능 장애를 방지할 수 있었다. 진행성 결장 직장암에서 자율신경 보존술의 시행가능성에 대한 논란이 있을 수 있다. 즉 암의 근치술은 암주위부 림프절뿐만 아니라 원위부의 전이림프절을 절제하여야만 근치적 수술이 가능하기 때문이다. 그러므로 자율신경의 주행과 림프절과의 위치적인 관계와 암부위에 따른 전이 경로에 대한 정확한 인식은 자율신경의 손상을 최대한 피할 수 있을 것으로 사료된다. 佐藤의 보고에 의하면 하행결장 S자결장 직장 림프계는 하장간막 동맥 근부로 향하고 대동맥 주위 림프절의 도달경로를 하장간막 동맥을 중심하여 4방향으로 구분 우측은 대동맥 대정맥간 림프절로 상행하고, 좌측 방향은 외측 대동맥 림프절에 연속되고, 상하방은 대동맥전 림프절로 유입된후 대동맥, 대정맥간 림프절과 외측 대동맥 림프절로 연결되고 상하부 신경총(선골전 신경)은 대동맥 분지부에서 가장 많이 합류되는 것으로 보고했다.³ 山本등⁵은 골반 신경총의 위치와 제 4골반 내장신경의 주행 방향이 남녀에 따라 차이가 있는

것으로 보고했다. 상부 직장암은 가능한 하장간막 동맥 기시부를 보존하고 기시부 주위의 신경 및 림프절을 절제하였으나 이 부위의 광청술로 인한 성기능 장애는 발생하지 않았다. 림프절 전이가 있는 환자에서도 대동맥 직상부 신경을 보존하면서 림프절 광청술의 시행은 수술시간이 많이 소요되거나 가능한 것으로 사료되며 저자는 상하복 신경총 상부에 위치한 우측 대동맥 부위의 완전 신경 손상으로 인하여 5/7(71.4%)에서 사정장애가 발생하였으나 일부 신경 손상으로 인한 성기능 장애는 경험하지 않았다. 차후 면역방사능 주사에 의한 수술(Radioimmunoguided surgery 이하 RIGS 로 표기)이 정립이 되면 림프절 광청으로 인한 신경 손상을 감소시킬 수 있을 것으로 사료된다. 편측 하복신경과 골반 신경총이 절제된 6예에서는 발기장애가 모두 발생하였으나 森등⁴의 보고에 의하면 편측 신경 보존술을 시행한 환자에서 발기장애 25% 사정장애 92%를 보고하였다. 골반 신경총의 보존은 수술시야의 협소함으로 인하여 보존하기가 난해하며 이 부위에 대한 술식의 많은 경험이 필요하리라 사료된다. 본 연구에서 선골 내장신경보존의 유무는 술중 정확하게 확인이 안된 예가 많아 본 연구에 적용되지 않아서 통계적인 오차가 다소간 있으리라 사료되며 저자의 경우 PSPN이 CSPN 보다 발기 장애율이 높은 것은 골반내 신경 보존술중에 신경손상이 가해진 것으로 생각된다. 차후에 선골 내장신경부위별 손상에 대한 계속적인 연구가 필요하리라 사료된다. 자율신경 보존술의 문제점은 술중 신경을 보존하면서 림프절 광청술을 시행하여야 하므로 광청이 불충분하게 될 우려가 있다. 특히 골반 신경총부위의 박리에는 상당한 어려움이 동반되므로 진행성 하부 직장암의 수술에 있어서 자율신경 보존술은 문제가 있을 것으로 사료된다.

저자는 술후 성기능 보존을 필히 요구하는 진행성 직장암 환자에서 이 술식을 시행한 결과 3년내 암재발률이 22%를 나타내었다. Moriya등¹은 완전히 신경보존을 한 환자에서 보다 부분적 신경보존술을 시행한 환자에서 국소재발률이 높은

것을 보고했으나 森등은 신경보존술후에 림프절 광청의 부족으로 인한 국소재발 환자의 발생은 없는 것으로 보고하고 림프절 전이가 있는 환자에서 보존술의 적응 가능성을 시사했다. 술자마다 수술성적이 다른 것은 술중 자율신경 보존술식의 술식 차이에 기인하는 것으로 사료된다. 진행성 직장암에서 자율신경 보존술의 타당성에 대해서 논란의 여지가 많으나 골반 신경총 상부에 위치한 직장암은 비교적 신경보존술이 가능하나 골반 신경총 하부의 직장암의 신경보존술로 인한 암재발을 방지하기 위하여 골반부 해부의 정확한 숙지와 술전 종양의 양상에 대한 검사와 RIGS 술식에 의한 암전이 침습여부의 검사가 이 술식의 시행 가능성의 판단에 도움을 주리라 사료된다.

결 론

환자의 삶의 질을 고려할 때 성기능의 보존은 특히 젊은 남성환자에서 중요하다. 진행성 직장암에서 자율신경을 보존하면서 암의 재발을 방지하기 위해서는 자율신경의 해부학적인 구조의 숙지와 골반부와 그 주위의 철저한 림프절 광청술이 필요하다. 상부 직장암의 신경보존술은 비교적 용이하나 하부 직장암의 근치를 위해서는 골반 신경총을 분리하면서 림프절 광청술을 할 수 있는 술기의 발전이 수술술기의 중요점으로 사료된다. 진행성 직장암을 근치하면서 환자의 성기능을 보존하기 위한 한 방법으로 부분적인 자율신경 보존술이 도움이 될 것으로 사료된다. 상부 직장암보다 하부 직장암에서 신경보존술의 술식이 난해함으로 이에 대한 지속적인 술식의 연구가 필요하리라 생각되며, 암이 직장 고유근막을 침습하지 않고 주위 림프절에 전이가 없는 경우에는 완전 자율신경 보존술이 가능하지만 술전에 림프절 전이유무의 검사방법의 개발과 RIGS 등의 임상결과가 신경보존술의 가능유무 판단에 도움을 줄 것으로 사료된다.

REFERENCES

1. Moriya Y, Sugihara K, Akasu T, et al. Patterns of recurrence after nerve-sparing surgery for rectal adenocarcinoma with special reference to loco-regional recurrence. *Dis Colon Rectum* 1995; 38: 1162-1168.
 2. 배옥석 박영관. 하복신경, 골반신경의 손상에 의한 배뇨 및 성기능 장애. *대한외과학회지* 1989; 37: 647.
 3. 佐藤健次 佐藤達夫. Topographical Relationship of the Lymph nodes surrounding the abdominal aorta, the inferior mesenteric artery, and the superior hypogastric plexus. *일본 대장항문병학회지* 1989; 42: 1178.
 4. 森武生. The Autonomic nerve reserved curative resection for the patient with lower rectal cancer. *일본 대장항문병학회지* 1992; 45: 1139-1144.
 5. 山本雅甲. Surgical anatomy of pelvic plexus for autonomic nerve preserving operations for rectal cancer. *일본 대장항문병학회지* 1995; 48: 1009-1016.
-