

단심실증의 수술치험 2례

박이태 *· 최세영 *· 이광숙 *· 유영선 *

- Abstract -

Univentricular Heart; A Report of 2 cases

Yee Tae Park, M.D.* , Sae Young Choi, M.D.* , Kwang Sook Lee, M.D.* ,
Young Sun Yoo, M.D.*

A modified Fontan procedure was performed on two patients with Univentricular heart. The first patient had UVH of right ventricular type with trabecular pouch and had various associated anomalies, such as common atrium, common atrioventricular valve and combined pulmonary stenosis. The second patient had UVH of left ventricular type with outlet chamber and the associated anomalies were atrial septal defect, tricuspid stenosis and combined pulmonary stenosis. Postoperative hemodynamic insufficiency, fluid retention and renal insufficiency were occurred in the first patient, but relieved with the aid of inotropics and vasodilators. We thought that the good postoperative course and surgical result were gained from the widely patent atriopulmonary anastomosis.

서 론

최근 심장외과 영역의 급속한 발전으로 많은 심장질환의 교정이 가능하게 되었고 아울러 이에 따른 축적된 경험과 지식으로 점차 복잡심기형의 해부학적 구조 및 혈류역학적 파악이 있게 되어 복잡심기형의 개심교정 성공률이 높아지고 있다. 단심실증은 비교적 희귀한 선천성 복잡심기형의 하나로 1824년 Holmes의 기술이 있는 뒤로 여러 사람들에 의해 그 해부학적 구조와 분류 및 형태발생에 대해 연구가 있어 왔으나 아직도 논란의 여지가 많은 편이다. 명명법에 있어서도 여러가지의 제시가 있었으나, 1978년 Anderson 등에 의해 제시된 분류에 따른 명명법이 외과적 측면으로 볼 때 가장 실용적이어서 현재 교과서에도 채택되고 있는 바, 본 보고에

서도 이를 따랐다. 단심실증의 수술교정은 1956년 심실중격재건술을 시행한 이래 간헐적인 수술교정 보고례가 있어 왔지만 비교적 최근에야 일련의 환자보고가 있는 편이다. 그리고 심실중격재건술에 이어 1971년 Fontan 등에 의해 삼첨판폐쇄증에 우심실우회회 개념에 따른 성공적인 수술교정이 있는 후로 이 술식은 점차 변형되어 타 복잡심기형에도 적용되었으며, 1974년에 단심실증에도 Fontan 변형술식이 적용, 성공케 됨으로써 비로소 단심실증의 개심교정수술이 대다수에 있어 가능하게 된 것이다. 현재 추세는 해부학적 교정술식인 심실중격재건술에 더 관심이 집중되고 그 성공률의 향상을 위한 연구가 있고 또 보고가 있으나, 아직은 Fontan 변형술식의 성공률이 더 우수하고 수술후 임상결과도 좋은 편이다. 본 동산의료원 흉부외과에서는 1980년 11월부터 1984년 7월까지 총 300례의 개심술이 시행되었으며, 이 중 선천성심질환례는 181례이었다. 점차 개심술례가 증가되고 있고 환자분포에 있어서도 선천성심질환이 대종을 이루게 되어 점차 복잡심기형을 접할 기회가 늘게 되었다. 2례의 삼첨판폐쇄증 환자에 Fon-

* 계명대학교 의과대학 흉부외과학교실

* Department of Thoracic and Cardiovascular Surgery,
Keimyung University School of medicine, Taegu,
Korea

tan 변형술식의 치험이 있던 중, 최근 2례의 단심실증 환자에 Fontan 변형술식을 시행하여 성공적인 결과를 얻었기에 문헌고찰과 함께 보고하는 바이다.

술전 환자 개요

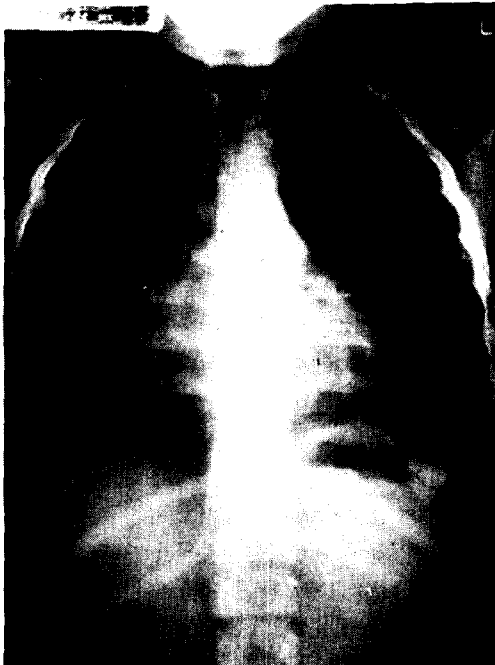증례 I

5년 2개월된 여아로 생후 3세 때부터 청색증이 인지되었으며 잦은 상기도 감염의 병력이 있었고, 점차 청색증과 운동성 호흡곤란이 심해져 입원하였다. 이학적 소견상 체중은 13.5 kg으로 3 percentile 미만이었으며 키는 108 cm으로 75~90 percentile에 들어 심한 발육부전을 보였으며, 심한 청색증과 호흡곤란이 있었으며 전흉벽 부돌출이 현저하였다. 좌측흉골부에 인하여 3도의 수축기 잡음이 청진되었고 곤봉형 수지가 관찰되었다. 검사소견상 적혈구증다가 있었으며 동맥혈의 산소포화도가 41.1%로 전신동맥혈의 탈포화가 심했다. 단순흉부촬영상 CT ratio가 62%로 중등도의 심비대가 있었으며 폐혈류 감소소견이 있었다. 기관분기부에서 제1분지까지 기관지의 길이의 좌우비가 1.33:1이었고 위의 위치가 좌측에 있으면서 가 또한 좌측에 대부분이 위

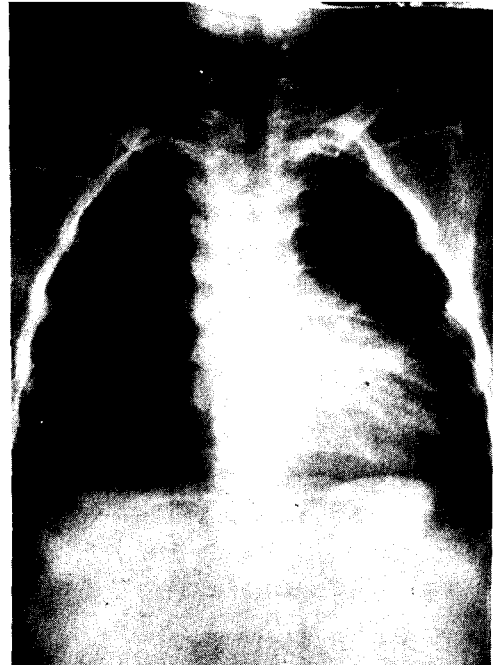
치한 점, 또한 말초혈액도말 검사상 Howell Jolly body 거대혈소판이 있어 무비증이 시사되었던 점으로 내장과 심방과의 위치관계에서 착위 (situs ambiguus)가 의심되었고 bilateral right-sidedness의 이성 (isomerism)이 예상되어 중첩된 복잡심기형임을 시사하였다. 심전도상 심한 우측편위가 있었고 전 흉부유도에서 rS양상을 띄었다. 심에코도상 우심실과 대동맥기시부의 현저한 확장이 보였고 2 DE상 1개의 방실판막과 대동맥이 폐동맥 앞에 있는 혈관전위가 의심되었다. 심도자상 우심도자상심실의 압력과 산소포화도가 좌심도자상심실의 그것과 동일하였으며, 대동맥의 산소포화도는 37% 밖에 되지 않았고 폐동맥으로는 catheter가 통과할 수 없어서 심한 폐동맥협착을 짐작할 수 있었다. 심조영술상 체정맥환류이상의 증거는 없었으며 우심실 형태의 주심실이 우측전에 rudimentary chamber가 좌후측에 위치하였고 심한 복합폐동맥협착과 심방중격결손이 있었으며 양대혈관은 대동맥이 폐동맥후측, 앞쪽에 위치하여 위치상이 있었고 모두 주심실에서 기시하였다.

증례 II

6년 4개월된 여아로 출생 후부터 청색증과 호흡곤



(증례 I)



(증례 II)

술전 단순흉부촬영상

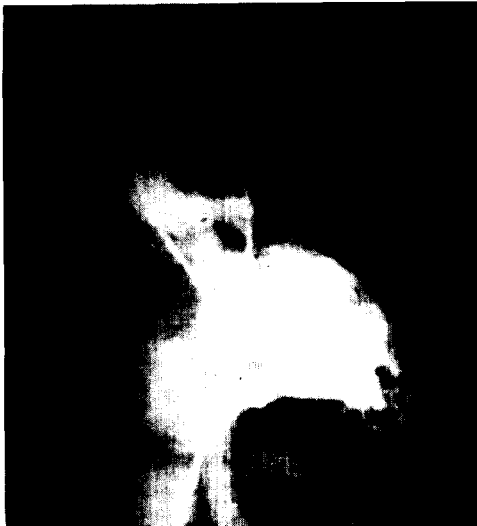란이 있었으며, 작년 부터 청색증이 더욱 심화되고 무 산소발작이 나타나 입원하였다. 이학적 소견상 체중은 13.8 kg으로 3 percentile 미만이고 키는 110 cm으로 50~75 percentile에 들어 발육부전이 있었으며 청색증을 볼 수 있었고 전흉벽부돌출이 눈에 띄었다. 좌측흉골 부에 연하여 3도의 수축기 심잡음이 청취되었고, 간은 우측에서 1횡지 촉진되었으며 곤봉형 수지가 관찰되었다. 검사소견상 적혈구증다가 있었으며 동맥혈의 산소포화도가 70%로 전신동맥혈의 탈포화가 있었다. 단순 흉부촬영상 CT ratio가 52%로 약간의 심비대가 있었고 폐혈류 감소 소견이 있었다. 식도촬영검사상 위는 좌측에 있었고 우측에서 가이 촉진된 점, 또한 기관지 길이의 좌우비가 2:1이어서 내장과 심방과의 위치관계는 정상위 임을 알 수 있었다. 심전도상 좌측편위와 좌심실비대의 소견이 있었다. 심에코도상 좌심실의 확장이 있었고 우측, 전부로 미발육된 우심실이 있었으며 심실중격결손과 심방중격결손이 있었고 우측방실판막의 운동제한이 있음을 보였다. 우심도자상 우심실이라고 생각되는 곳의 압력은 좌심실이라고 생각되는 곳이 15% 정도 높았다. 심방중격결손이 있었고 대동맥의 산소포화도는 67%이었다. 폐동맥으로는 catheter가 통과하지 못하여 역시 폐동맥협착이 심함을 알 수 있었다. 심조영술상 좌심실 형태의 rudimentary chamber가 우전측에 위치하였고 심방심실관계와 심실대혈관 관계는 합

치성(concordant)을 보였으며 대동맥은 폐동맥 우측, 앞쪽에 위치하여 위치이상이었다. 심실중격결손(이 경우는 bulboventricular foramen이라 한다)은 높은 부위에 위치하였다.

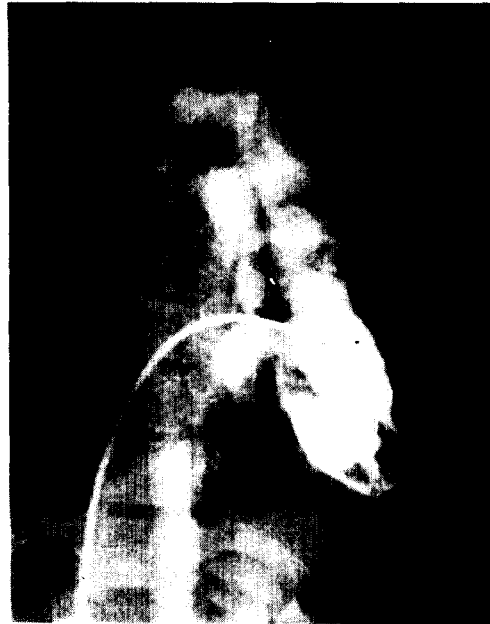수술방법 및 수술소견

수술은 정중흉골절개 후 상공정맥삼관은 분개구아래 상공정맥과 우심방 연결부에서 후방으로 2 cm 떨어진 곳에, 하공정맥삼관은 하공정맥과 우심방 연결부에 시행하여 체외순환을 실시하였다. 각 예의 체외순환 시간 및 대동맥차단 시간은 138분, 89분 그리고 82분, 75분이었다. 심근보호는 중등도의 저체온(25℃~28℃), 심정지액주입(8℃~10℃)에 국소냉각법으로 껴하였다.

제 1례는 우심실형의 단심실(UVH of right ventricular type)이었고 후부에 rudimentary chamber가 위치하였으며, 단심실에서 대동맥과 폐동맥이 모두 기시하였다. 대동맥은 환자를 아래서 봤을 때 폐동맥을 가운데로 하여 시계바늘 방향으로 315°에 위치하여, 폐동맥의 좌측, 앞쪽에 있었다. 뒤쪽에 위치한 rudimentary chamber에서는 대혈관이 기시하지 않아 Anderson 등의 표현으로 trabecular pouch로 명명할 수 있겠다. 관상동맥은 단일관상동맥으로 우측 valsalva동에서 나오



(증례 I)



(증례 II)

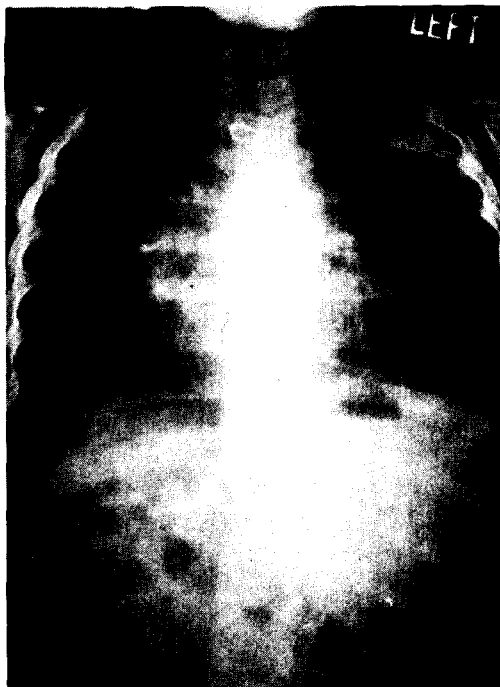술전 심조영술상

고 있었으며, 특별히 rudimentary chamber와 주 chamber를 나누는 중격의 외부표시를 나타내는 관상동맥의 주행은 볼 수 없었다. 심방절개는 심방부속기의 crest를 연하여 절개하여 하공정맥을 향하여 적절한 길이까지 연장한 후 심방 내부를 관찰하였다. 심방중격은 거의 흔적조차 없었으며 단심방(common atrium)의 후측벽 가운데에서 폐정맥이 4개가 따로 유입되지 않고 1.5 cm 직경의 단일 개구부를 형성하여 유입되었으며 방실판막은 1개로 3개의 판엽으로 된 삼첨판막이었으며 자체의 기질적인 이상은 보이지 않아서 수술전 관찰되었던 폐쇄부전증은 아마도 심실의 확장에 따른 2차적인 변화로 생각되었다. 단일방실판막을 통하여 심실 내부를 관찰하였다. 우심실 형태의 단심실이었고 후부에 위치한 chamber가 있었으나 심실중격은 거의 없었다. 단심실에서 양대혈관이 나갔으며 폐동맥하 원추(conus)가 있었으며 원추부 근육의 비후가 있어서 폐동맥협착의 일부에 기여하고 있었다. 2 cm × 3 cm 크기의 보철포편(dacron patch)을 이용하여 심방중격재건술을 시행하였으며 폐동맥의 기시부에서 폐동맥을 절단하고 우측폐동맥이 상공정맥과 만나는 곳까지 절개하여 심방부속기와 가능한 크게 문합술을 시행하였다. 제

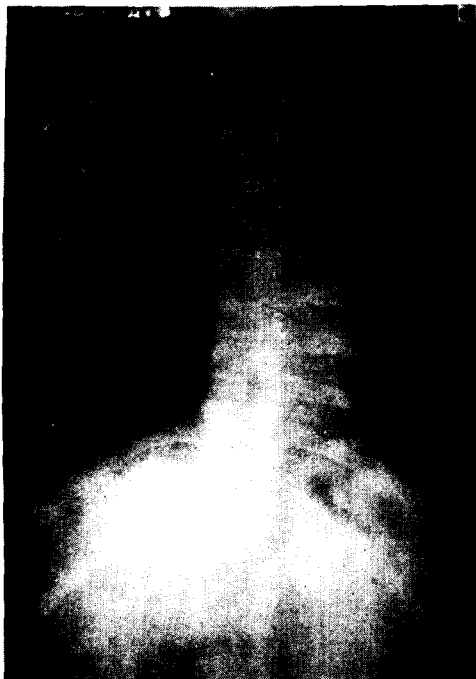
2레는 좌심실 형태의 단심실이었으며(UVN of left ventricular type), 단심실 우측, 앞쪽에 rudimentary chamber가 있었고, 이곳에서 폐동맥이 비교적 후측부에서 기시하여 outlet chamber로 명명할 수 있었다. 단심실에서 대동맥이 나왔으며 대동맥은 폐동맥을 중앙으로 345°에 있어서 좌측, 앞쪽에 위치하였다. 관상동맥은 우측, 좌측관상동맥이 다 있었고 우측관상동맥에서 앞쪽으로 내려오는 분지가 rudimentary chamber가 주 chamber를 구분하고 있었다. 난원구자리에 1 cm 직경의 심방중격결손이 있었고 방실판막은 승모판과 삼첨판의 2개가 있었으나 삼첨판은 판륜부의 직경이 0.8 cm 밖에 되지 않으면서 판엽은 두껍고 미발육 상태이어서 삼첨판협착의 작은 크기로 해서 심실 내부의 관찰은 어려웠다. 직접봉합으로 심방중격결손과 삼첨판을 막고 제 1레와 같이 우심방폐동맥문합술을 시행하였으나 1.5 cm × 1 cm 크기의 Gore-Tex 포편을 이용하여 문합부를 더 넓혀 주었다.

술후 경과

제 1레는 술후 상태가 중첩하였다. 심폐기분리시 중심정맥압을 35~38 cm H₂O로 해야 수축기 혈압이 60~



(중례 I)



(중례 II)

술후 단순흉부촬영상

70 mmHg가 되어 Dobutamin을 주입하여 분리할 수 있었으며, 회복실에서 말초부 혈관수축, 급성신부전, 다량의 흉강삼출액, 복수, 전신부종이 심하여 Nitroprusside와 Dobutamin으로 후부하를 감소시키면서 심박출량의 증가를 꾀하였고, 중심성 정맥압이 30 cm H₂O가 유지되게 순환혈류량을 치환시켰다. 술후 제 2일째 까지 있던 결정성조울이 동조울로 되고, 인공호흡기를 술후 2일째 분리하면서 현저하게 증세의 호전이 있었다. 중심정맥압이 20 cm H₂O 정도에서 수축기 혈압이 80~110 mmHg가 되었다. 술후 30일째 퇴원시까지 흉강삼출액을 흉강천자로 3회 배출하였으나 디곡신, 이뇨제, Hydralazine으로 조절되어 퇴원할 수 있었다. 제 2례는 술후 경과가 매우 양호하였다. 심폐기분리시 문제가 없었고 수술장에서 기관내튜브를 빼고 나올 수 있었다. 중심정맥압이 10~14 cm H₂O에서 수축기 혈압이 100~110 mmHg가 되었고 흉강삼출액이나 복수 등의 합병증도 없었다. 술후 15일째 퇴원하였다. 위에 표에 술후 검사 및 상태에 대해 간단히 표시하였다.

술후 추적

제 1례는 퇴원후 2개월까지 추적 중으로 퇴원시 거의 간파하기 힘든 청색증이 있었으나 현재 사라졌으며 퇴원시 단순흉부촬영상 좌측흉강에 약간의 삼출액이 있었으나 역시 추적기간 중 없어졌으며 간은 계속해서 1/2 횡지 축지되고 있으나 술후 2개월에 시행한 간기능 검사상 이상소견은 없었다. 환아는 현재 친구들과 어울려 놀 수 있을만큼 임상적 호전을 보이고 있으며 점차 이뇨제와 Hydralazine의 용량도 줄여가고 있다. 제 2례는 술후 2개월까지 추적한 현재 투약없이 정상생활을 영위하고 있다.

고 안

단심실증은 1824년 Holmes의 기술이 있는 이래 여러사람들에 의해 보고되었으며 1964년 Van Praagh 등에 의해 해부학적인 구조 및 분류에 대해 비교적 포괄적으로 보고되었고 그후 Lev 등과 Anderson 등에 의해 그 형태발생 및 분류 해부학적 구조에 대한 전반적인 연구 보고가 있었으나 아직 논란의 여지가 있는 편이다. 명명법 및 분류에 있어서도 single ventricle, common ventricle, cor biatrium trilobulare, double-inlet left ventricle, primitive ventricle의 여러가지가 있었으나 최근에는 Anderson 등이 1978년에 제시한 분류 및 명명법이 외과적 측면에서 실용적이어서 널리 받아들여지고 있다. 1936년 Abbott는 1,000례의 선천성심장기형에서 단심실증이 27례가 있음을 보고한 바 있거니와, 대체로 단심실증의 발생빈도는 전 선천성 심장기형의 3%를 점하고 있다고 알려져 있으며, 생후 1세까지의 증세가 있는 청색증상 심장기형의 10%를 차지한다고 보고되고 있다. 본원 흉부외과에서 실시한 총 168례의 선천성심장기형 수술에서 단심실증은 2례로서 1.2%가 되었다. 남아와 여아의 환자비는 2.5:1로 남아에 많은 것으로 알려져 있으나 본원에서 치험한 2례는 모두 여아였다. 증 1례는 우심실 형태의 단심실증이어서 Anderson의 분류에 의한 여러 보고에서의 각 형별 발생빈도에서 63~80%로 보고되고 있는 좌심실 형태의 단심실증이었다. 증 1례에서는 단심방, 단방실판막, 공동폐정맥개구, 복합폐동맥협착의 병합된 기형이 많았으며, 내장과 심방과의 위치관계도 착위가 있으면서 bilateral right-sidedness의 이성(isomerism)이었다. 이 경우 Rose 등의 보고에 의하면 단방실 판막의 빈도가 90%, 폐동맥협착의 빈도는 80%, 양대혈관전위는 70%, 총폐정맥환류이상이 70%, 단심실증은 45%로 나타난다 하였는데 증 1례에서도 다 볼 수 있었으나, 총폐정맥환류이상은 비록 폐정맥이 각각 유입되지 않고 공

Table Postoperative clinical status and laboratory findings

CVP/syst. BP	Postop. EKG	SaO ₂ (%)	Ascites, pleural effusion	Drug medication
Case I #1:30-35/80	Junctional rhythm #2, sinus	4s.1 #15:85.0	++++ disappear	Digoxin, Lasix, Dobutamin, Nitroprusside. Digoxin, Lasix, Nitroprusside
Case II 10-15/90-100	Sinus rhythm	67.0 #14:96.8		Digoxin, Lasix

CVP: central venous pressure in cmH₂O, #: postoperative day SaO₂: arterial O₂ saturation

통개구구로 들어왔지만, 그 유입 장소가 총폐정맥 환류이상의 정의에 합당치 않았다. 증 2례에서는 동방기형으로 심방중격결손증과 삼첨판협착증이 있었다. 단심실증에서 방실판막이상의 빈도가 꽤 높은 비율을 차지한다고 보고되고 있는데 본 보고의 2례에서도 단방실판막판막협착이 각각 있었다. Keeton 등은 1979년 26례의 단심실증을 관찰하여 관상동맥과 심실중격과의 관계를 보고하면서, 심실중격이 없는 경우 전하강관상동맥분지가 없을 때가 많고, 76%에서 관상동맥분지가 outlet chamber를 구분지어 준다고 하였는데, 본 보고례에서도 이에 일치하였다. 단심실증의 자연병력은 극히 불량하며 그 수명은 폐동맥협착의 혈류제한 정도에 주로 연관된다. Abbott의 보고에는 27례의 단심실증환자의 평균사망연령이 73/4년으로 나왔으며, 그후 대부분의 보고에서 환자의 1/5에서만 성인연령까지 살며 1세까지의 사망률은 47%로 나와 있다. 단심실증의 수술요법은 비교적 최근까지 폐동맥체동맥간단락술과 폐동맥교약(banding) 등의 고식적인 술식을 적용해 주는데 그쳤다. 교정수술의 역사는 1956년에까지 거슬러 올라가지만 그후 간헐적으로 몇 몇례의 보고가 있어오다가 비교적 최근에서야 일련의 환자의 교정수술례가 보고되었다. 교정술식은 심실중격재건술과 Fontan 변형술식의 2가지가 있지만 각각의 술식에는 적용한계가 있다. 심실중격재건술은 박동성폐혈류를 형성하여 해부학적교정이 되지만 가능한 정상기능의 2방실판막이 있어야 하고, 심실의 기능과 용적이 충분해야 되는 등의 해부학적 구조의 요건이 따라야 하고 현재 술 중 특수심장진도계에 대해 전기생리학적 검사가 시행되어도 술 후 완전방실판막의 위험이 높을 뿐 아니라 병원사망률도 50% 정도 되어 매우 높다. 1971년 Fontan 등에 의해 삼첨판폐쇄증 환자에게 우심실우회외의 개념을 적용한 술식이 성공적으로 시행된 후, 심방중격결손폐쇄, 삼첨판폐쇄, 우심방폐동맥단락술의 Fontan 변형술식에 대한 경험이 쌓이게 됨에 따라 1974년에 단심실증에도 이 술식이 적용되었으며 이 후 비로소 단심실증 환자의 대다수에서 교정수술이 가능하게 되었다. Fontan 변형술식의 수술성적은 Fontan 등이 제시한 기준에 적합한 경우 그 사망률이 5~10%이나 대다수의 환자가 그 기준에 벗어나고 있어 25% 정도의 사망률을 보인다. 본원 흉부외과에서도 1983년 2례의 삼첨판폐쇄증환자에 Fontan 변형술식을 시행하였으나, 1례는 술 당일 저심박출증으로 사망하였고 Dacron graft를 이용하여 대동맥 앞 쪽으로 우심방

폐동맥단락술을 시행하였던 2례는 술후 6개월에 graft 폐쇄의 합병증으로 사망하여 성적은 불량했다. 1983년 3월 김의 보고에 의하면 삼첨판폐쇄증의 사망률이 66.7%이었고 1983년 9월 안 등의 Fontan 변형술식 23례 보고에서도 14례가 사망하여 60%의 사망률을 보였으며, 그 중 9례의 단심실증 환자의 사망은 6례로 67%나 되어 우리나라에서의 Fontan 변형술식은 성적이 매우 불량하다. Fontan 변형술식의 술후 합병증으로 흉강삼출, 복수신부전증 등이 있고, 지속적인 체정맥압 상승에 따른 간의 손상여부는 아직 불분명하다. 본 증례 I에서도 위의 합병증이 있었으나 적절한 약물치료로 호전되었고 간도 11/2황지 축지되었으나 술후 2개월에 시행한 간기능 검사는 정상이었다.

결 론

본 동산의료원 흉부외과에서 단심실증 2례에 Fontan 변형술식을 시행하여 좋은 결과를 얻었기에 문헌고찰과 함께 보고하는 바이다.

REFERENCES

1. Feldt, R.H., Mair, D.D., Danielson, G.K., Wallace, R.B., and McGoon, D.C. : *Current status or the septation procedure for univentricular heart. J. Thorac Cardiovasc. Surg.*, 82:93, 1981.
2. Dory, D.B., Schrieken, R.M., and Lauer, R.M. : *Septation of univentricular heart: Transatrial approach. Cardiovasc. Surg.*, 78:423, 1979.
3. Partidge, J.B., Scott, O., Deverall, P.B. and Macartney, F.J. : *Visualization and measurement of the main bronchi by tomography as an objective indicator of situs of congenital heart disease. Circulation*, 51:188, 1975.
4. Van Praagh, R., Ongley, P.A., and Swan, H.J.C. : *Anatomic types of single or common ventricle in man. Am. J. Cardiol.* 13:307, 1964.
5. Van Praagh, R., Van Praagh, S., Vald, P., and Keith, J.C. : *Diagnosis of the anatomic types of single or common ventricle. Am. J. Cardiol.*, 15:345, 1965.
6. Lev, M., Liberthson, R.R., Kirckpatrick, J.K., Eckner, F.A.O., and Arcilla, R.A. : *Single (primitive) ventricle. Circulation*, 39:577, 1969.
7. Anderson, R.H., and Shinebourne, E.A. (Eds) : *Paediatric Cardiology, 1977. Edinburgh, Churchill*

- Livingstone, 1978.
8. Anderson, R.H., Becker, A.E., Wilkinson, J.L., and Gerlis, L.M. : *Morphogenesis of Univentricular Hearts. Brit. Heart J., 38:558, 1976.*
 9. Rose, V., Izukawa, T., and Moes, C.A.F. : *Syndromes of asplenias and polysplenia : A review of Cardiac and noncardiac malformation in 60 cases with special reference to diagnosis and prognosis, Brit. Heart J., 37:840, 1975.*
 10. Keeton, B.R., Lie, J.L., McGoon, D.C., Danielson, G.K., Ritter, D.G., and Wallace, R.B. : *Anatomy of coronary arteries in univentricular hearts and its surgical implications. Am. J. Cardiol., 43:569, 1979b.*
 11. Moodie, D.S., Tajik, A.J., and Ritter, D.G. : *The natural history of common (single) v ventricle. (Abstract) Am. J. Cardiol., 39:311, 1977.*
 12. Moodie, D.S., Tajik, A.J., Ritter, D.G., and O'Falla, W.M. : *Long term follow-up of patients with common (single) ventricle after palliative surgery. (Abstract) Am. J. Cardiol., 41:390, 1978.*
 13. McGoon, D.C., Danielson, G.K., Ritter, D.G., Wallace, R.B., Maloney, J.D., and Arcelletti, C. : *Correction of univentricular hearts having two AV valves. J. Thorac. Cardiovasc. Surg., 74:148, 1977.*
 14. Seki, S., and McGoon, D.C. : *Surgical technique for replacement of the interven-tricular septum. J. Thorac. Cardiovasc. Surg., 62:919, 1971.*
 15. Sakakibara, S., Tominaga, S., Imai, Y., Vehara, K., and Matsumuro, M. : *Successful total correction of common ventricle. Chest, 61:192, 1972.*
 16. Edie, R.N., Ellis, K., Gersong, W.M., Krongard, E., Bowman, F.D., and Malm, J.R. : *Surgical repair of single ventricles. J. Thorac. Cardiovasc. Surg., 66:350, 1973.*
 17. Shimazaki, Y., Kawashima, Y., Mori, T., Kitamura, S., Marsudo, H., and Yo-kota, K. : *Ventricular volume characteristics of single ventricle before corrective surgery. Am. J. Cardiol., 45:806, 1980b.*
 18. Shimazaki, Y., Kawashima, Y., Mori, T., Matsudo, H., Kitamura, S., and Yo-kota, K. : *Ventricular function of single ventricle after ventricular septation. Circulation, 61:653, 1980a.*
 19. Kaiser, G.A., Waldo, A.L., Beach, p.M., Bowmman, F.O., and Malm, J.R. : *Specialized cardiac conduction system: Improved electrophysiologic identification techniques at surgery. Arch. Surg., 101:673, 1970.*
 20. Schaty, J., Fenoglio, J., and Krongrad, E. : *Electrophysiologic correlation of the cardiac specialized conduction system in two cases of single ventricle and levotransposition of the great arteries. Am. Heart J., 96:235, 1978.*
 21. Sakakibara, S., Tominaga, S., and Imai, Y. : *Successful total correction of common ventricle. Chest, 61:192, 1974.*
 22. Choussat, A., Fontan, F., Besse, P., Vallot, F., Chauve, A., and Bricand, H. : *Selection criteria for Fontan's procedure, Paediatric Cardiology, 1977. Edinburgh, Churchill Livingstone, 1978*
 23. 김종환 : 청색증성 복잡심기형의 교정수술, 「대한흉부외과학회지」 : 16:18-29, 1983
 24. 안재호, 노준량, 서경필, 이영균 : Fontan 술식의 시험 23 례에 관한 고찰, 대한흉부외과학회지 16 :342-348, 1983